DES

# PIGMENTATIONS CUTANÉES

DANS LA

# PHTHISIE PULMONAIRE

Paris. — Imprimerie de E. Martinet, rue Mignon, 2.

5

DES

# PIGMENTATIONS CUTANÉES

DANS LA

# PHTHISIE PULMONAIRE

PAR

**O. JEANNIN**

Docteur en médecine,
Ancien interne des hôpitaux civils de Lyon, lauréat de l'École de médecine de Lyon,
et préparateur de chimie à la même école.

**Avec planche et figures dans le texte.**

ROYAL COLLEGE OF SURGEONS OF ENGLAND

PARIS

VICTOR MASSON ET FILS

17, PLACE DE L'ÉCOLE-DE-MÉDECINE.

1869

Je remercie M. le docteur Raymond Tripier de toute la bienveillance qu'il m'a témoignée et de l'obligeance avec laquelle il m'a signalé dans son service, à l'hôpital de la Croix-Rousse, tous les faits intéressants qui pouvaient m'être utiles.

Je dois la même reconnaissance à son frère, M. Léon Tripier, qui non-seulement m'a fait une étude minutieuse du pigment cutané chez les phthisiques, mais encore a dessiné la planche qui l'accompagne.

Si ce travail est jugé de quelque mérite, à ces messieurs autant qu'à moi en revient l'honneur.

O. Jeannin.

# INTRODUCTION

La découverte d'Addison appela naturellement l'attention sur un grand nombre de colorations épidermiques, qui jusqu'alors passaient inaperçues ou demeuraient oubliées. Tout en combattant vivement pour ou contre l'entité morbide de la nouvelle maladie, les cliniciens reconnurent en termes généraux que, dans une foule d'affections, la peau présente des accumulations pigmentaires ; mais on ne spécifia rien à ce sujet. Il n'en résulte pas moins que, des travaux publiés jusqu'à ce jour sur l'asthénie surrénale, on peut tirer les conclusions suivantes : 1° Une cachexie quelconque est, la plupart du temps, nettement définie par des caractères qui lui sont propres, et ne s'accompagne pas de mélanodermie. 2° Une cachexie quelconque, outre les caractères qui lui sont propres, peut s'accompagner de pigmentations cutanées qui n'ont de commun avec la maladie d'Addison que la coloration cutanée. 3° Une cachexie quelconque (cancer, tubercules, etc.) peut se compliquer d'une autre cachexie dont les caractères rappellent de tout point la maladie d'Addison. 4° Enfin, la maladie d'Addison peut dominer la scène et exister seule sans être plus ou moins primée par une diathèse qui l'accompagne.

Avec de telles données, la divergence d'opinions devenait la conséquence forcée de toute discussion un peu vive. Aussi, les adversaires du *bronzed-skin*, s'appuyant sur les faits nombreux de cachexies accompagnées de pigmentation simple de l'épiderme, nièrent que cette pigmentation pût devenir le signe extérieur d'une maladie auquel Addison devait donner son nom. D'autre part, les défenseurs de l'entité morbide furent souvent exclusifs en composant à la maladie nouvelle un ensemble de symptômes dont la valeur était quelquefois problématique. S'il était assez facile d'établir, par des caractères nets et précis,

les signes de l'asthénie surrénale, dans les cas où cette affection existait indépendante de tout autre état morbide, il était plus délicat dans d'autres cas, en présence, par exemple, d'un malade atteint en même temps de phthisie pulmonaire et de maladie bronzée, de faire une part équitable aux deux affections, dans la distribution de symptômes appliquables quelquefois à l'une et à l'autre. C'est pourquoi certaines observations, fournies dans le but de soutenir ou de combattre l'entité morbide, ne prouvent rien, parce qu'elles sont plus ou moins indécises ou parce qu'elles ne sont que la relation de cachexies accompagnées de colorations pigmentaires simples. Quoi qu'il en soit, les titres du *bronzed-skin* à devenir une entité morbide paraissent de jour en jour plus valables, et même dans les cas où cette cachexie semble se fondre avec une autre, on peut encore établir une distinction marquée.

Mais tandis que les auteurs réussissaient ainsi à tracer une démarcation tranchée entre des maladies qui souvent se fondent l'une dans l'autre chez le même malade, ils n'ont pas vu qu'un autre problème intéressant demandait à son tour une solution. Ce n'est pas tout, en effet, que d'établir le rôle symptomatique du pigment accumulé sous l'épiderme des tuberculeux ou des cancéreux atteints de maladie d'Addison ; les discussions scientifiques ont démontré encore qu'il y a des tuberculeux et des cancéreux dont la peau se pigmente, quoiqu'ils soient indemnes de l'asthénie surrénale. Il eût fallu se rendre compte du rôle du pigment en ce dernier cas; en rechercher la cause, faire appel à la clinique, à l'anatomie pathologique et à la physiologie, pour découvrir si ce symptôme, au premier abord insignifiant en tant que pigment amassé sous l'épiderme, ne serait pas le signe extérieur, le témoin de troubles fonctionnels recélés dans la profondeur des organes ; il eût fallu, au milieu de toutes les circonstances concomitantes, rechercher si un cachectique, un tuberculeux, par exemple, qui parcourt toutes les phases de sa maladie sans coloration anormale des téguments, ne diffère qu'en cela du tuberculeux dont la face prend une teinte pigmentaire plus ou moins foncée.

De telles recherches appliquées au cancer, à la tuberculose, à

la syphilis, à la cachexie paludéenne, etc., demanderaient une étude prolongée pendant plusieurs années et l'observation assidue d'un nombre très-grand de malades.

C'est pourquoi, restreignant les données du problème, je me suis appliqué à élucider une seule de ces questions : la signification des *pigmentations cutanées dans la phthisie pulmonaire*, sauf à reprendre plus tard le même travail pour les autres cachexies.

Cette thèse est divisée en quatre chapitres :

1° Après un court historique, j'établis sur des faits cliniques l'existence de colorations pigmentaires cutanées chez un certain nombre de phthisiques, je donne leur caractère, leur diagnostic, et je pose en fait qu'il est impossible, à moins de vouloir tout confondre, de les attribuer à la maladie d'Addison.

2° En second lieu, j'étudie l'ensemble des circonstances cliniques qui accompagnent la production des colorations cutanées, et je compare ces circonstances à celles que présentent les tuberculeux dont les téguments demeurent toujours normaux.

3° Dans un troisième chapitre, je fais intervenir l'anatomie pathologique, et les autopsies de phthisiques sans pigmentation et de phthisiques atteints de pigmentation me fournissent d'autres termes de comparaison.

4° Le quatrième chapitre renferme l'étude du pigment chez les phthisiques, et après quelques applications empruntées aux données de la physiologie, j'essaye de tirer de l'ensemble de ce travail les conclusions qu'il comporte.

Je ne me fais pas illusion sur la valeur d'une étude aussi restreinte et sais combien, en pareille matière, on se laisse facilement entraîner à exagérer l'importance des petites choses qu'on cherche à mettre en lumière. Mais si l'attrait de la nouveauté m'entraînait au delà des limites, si, voulant trop spécifier et trop distinguer, je séparais à tort des faits identiques, je m'en consolerais en pensant à cette parole de Bacon : « Ex errore citius emergit veritas quam ex confusione. »

---

DES

# PIGMENTATIONS CUTANÉES

DANS

# LA PHTHISIE PULMONAIRE

---

Un certain nombre de malades, atteints de phthisie pulmonaire, présentent à la face des colorations pigmentaires qui simulent assez bien le masque des femmes enceintes. Quelquefois ces taches se rencontrent également sur les mains; rarement la pigmentation se généralise au point d'intéresser toute la peau, et jamais elle n'envahit les muqueuses.

Cette coloration pathologique est réelle; elle est permanente et parfaitement indépendante de la teinte cyanosée, de l'injection vasculaire si fréquente au terme de la plupart des maladies asphyxiques.

## CHAPITRE PREMIER.

### HISTORIQUE ET CLINIQUE.

#### 1° HISTORIQUE.

La pigmentation faciale chez les phthisiques est un fait trop peu rare et se présente souvent d'une façon trop évidente pour qu'elle soit demeurée inaperçue des auteurs qui, depuis Arétée jusqu'à nos jours, ont écrit sur la phthisie pulmonaire; et pourtant, pas un seul n'en fait mention en termes suffisamment précis (1). Ce n'est qu'en l'année 1856 qu'on trouve la relation

(1) J'ai fait des recherches dans les livres de Cullen, Frank, Andral, Briche-

claire et nette d'un fait indubitable. A cette époque, M. Luton, alors interne de M. Gubler, lut, à la Société de biologie, une courte note intitulée : *Tubercules pulmonaires avec plaques bronzées de la face* (1). M. Luton s'exprime en ces termes : « Depuis le commencement de l'année 1856, et après que » M. Gubler me l'eut fait remarquer, j'ai eu assez souvent l'oc- » casion de constater, chez certains malades, des altérations » dans la coloration de la peau du visage, du cou et des mains, » simulant complétement le masque des femmes grosses.

» Plusieurs de ces malades étaient des hommes à peau blanche » et fine qui depuis longtemps ne s'étaient pas exposés au » soleil. Dans presque tous les cas, le masque bronzé a coïncidé » avec une tuberculisation pulmonaire arrivée à une période » avancée.

» Je me propose de présenter à la Société de biologie un » travail plus étendu sur ce sujet, en rapportant de nombreuses » observations à l'appui... »

D'après ces lignes, et surtout d'après l'observation dont elles ne sont que le préambule et que je reproduis plus loin, il est clair qu'il s'agit bien ici de ce que je décris aujourd'hui sous le nom de *pigmentation cutanée dans la phthisie pulmonaire*. Malheureusement, M. Luton ne tint pas, que je sache, sa promesse, et sa courte note passa inaperçue. Cette observation avait été publiée pour démontrer l'intégrité des capsules surrénales dans certains cas de pigmentation de la face, elle appartient donc aux faits nombreux apportés par les auteurs dans les discussions soulevées par la maladie d'Addison.

C'est également pour combattre la solidarité qu'on cherchait à établir entre la lésion des capsules surrénales et les colorations pigmentaires que M. Martin-Magron rappela quelques faits pa-

teau, etc., sans rien trouver sur le masque des phthisiques. Les articles des *Dictionnaires* en 60 volumes et en 30 volumes sont muets à cet égard. Les livres classiques de pathologie interne français et étrangers ne renferment que des termes vagues qui pourraient s'appliquer à la pigmentation cutanée. Enfin, les journaux de médecine et les mémoires des Sociétés savantes ne m'ont fourni d'autres renseignements que l'article de M. Luton.

(1) Voyez *Mémoires de la Société de biologie*, année 1856, p. 241.

thologiques, et entre autres « la coloration spéciale du visage » des phthisiques, la couleur noirâtre des ganglions situés au » voisinage des bronches, etc... »

Depuis, de nouveaux travaux (1), des articles plus ou moins remarquables, de retentissantes discussions académiques, ont eu pour objet l'étude de la phthisie pulmonaire sans qu'il fût fait mention des pigmentations cutanées.

Cependant, çà et là, sous le nom de *chloasma cachectique*, *chloasma tabescentium*, *pityriasis tabescentium*, *teint terreux*, *teinte plombée du visage*, on pourrait entrevoir chez les auteurs l'idée du masque des phthisiques. Mais, entre une vague expression qui indique la remarque pure et simple d'un fait et la description complète de ce fait, il y a loin, et c'est cette description qui n'a pas été entreprise.

Depuis quelque temps, mon excellent maître, M. le docteur Perroud, sans connaître le fait publié par M. Luton, avait remarqué le masque des phthisiques, mais sans lui attribuer beaucoup d'importance. Lorsque je devins son interne, au mois de mai 1868, cette pigmentation se présentant avec une fréquence remarquable chez les malades de son service, à l'hôpital de la Croix-Rousse, de Lyon, il me la fit noter avec soin dans chaque observation. Je pus recueillir ainsi assez rapidement un nombre de faits suffisants pour justifier les quelques considérations qui font le sujet de cette thèse.

## 2° CLINIQUE.

A. *Observations.* — Les six observations suivantes donneront une idée de la coloration faciale des phthisiques dans toutes ses phases.

Obs. I. — Tubercules pulmonaires ramollis. Phthisie avancée avec

(1) Le livre de MM. Hérard et Cornil, si remarquable pour tout ce qui a trait à la symptomatologie, ne renferme pas une ligne applicable d'une façon certaine aux pigmentations cutanées.

L'ouvrage plus récent de M. Durand-Fardel, sur les *maladies chroniques*, signale à l'article Phthisie pulmonaire, la *teinte plombée* du visage sans autres commentaires.

marasme. Pas d'hémoptysies. — Marie Raymond, 30 ans, tailleuse ; tempérament lymphatique, constitution délabrée. Cheveux bruns. Pas d'hérédité.

Entrée le 7 juin 1868, salle Sainte-Catherine, n° 2.

Il y a un an, cette malade était atteinte, aux mains et aux pieds, d'une affection dartreuse qu'elle fit disparaître à force de médicaments, il y a huit mois. A cette époque, se déclara une toux sèche et survinrent des sueurs nocturnes abondantes. Bientôt, amaigrissement et faiblesse progressive ; la malade arriva rapidement à une phthisie pulmonaire du troisième degré *sans avoir eu ni épistaxis ni hémoptysies.*

Actuellement : Teinte jaune terne des téguments, faiblesse excessive, amaigrissement très-avancé. Décubitus forcé sur le côté gauche. Liséré gingival. Doigts hippocratiques.

Les règles sont arrêtées complétement depuis trois mois ; jusqu'alors, elles n'avaient subi aucunes modifications.

Toux fréquente ; expectoration abondante, crachats déchiquetés, jaunes, non aérés. La percussion dénote de la matité à droite. A l'auscultation, on trouve au sommet gauche une respiration rude avec expiration prolongée. A droite, lésions plus avancées : craquements humides, tout à fait au sommet. Entre la colonne vertébrale et le bord spinal de l'omoplate, souffle caverneux avec gargouillements et tintements métalliques à chaque mouvement respiratoire.

Fonctions digestives mauvaises, mais pas de diarrhée.

Peau chaude et sèche. Pouls à 120.

*Masque facial remarquable.* Des deux côtés du nez descend vers les joues une coloration brun cendré qui s'épand jusqu'à l'angle de la mâchoire inférieure. Les points les plus foncés se trouvent au niveau des pommettes. Le front est également couvert de taches tellement rapprochées, qu'elles semblent n'en former qu'une ; sur le pourtour, la teinte est moins sombre et se perd insensiblement ; elle n'existe plus à quelques millimètres de la racine des cheveux ; autour des orbites, elle est assez nettement limitée. Il n'y a pas de pigmentation de la ligne blanche ni de l'aréole. Cette malade n'est pas mariée et n'a pas eu de grossesse ; elle n'a point observé à quelle époque de sa maladie a commencé la coloration de la face.

Elle ne demeura à l'hôpital que vingt jours, pendant lesquels survint probablement une thrombose de quelques veinules des mollets, trahie par de la douleur dans ces parties et suivie promptement d'œdème chaud et douloureux, avec dilatation des veines superficielles des membres.

L'état général et local n'a pas changé. Sortie le 28 juin.

Obs. II. — Phthisie pulmonaire au troisième degré. Épistaxis fort légères ; pas d'hémoptysies. Pigmentation excessive de la poitrine, à la suite d'applications épispastiques répétées. Masque facial débutant à l'hôpital. Mort. — François Guettaz, 26 ans, tisseur ; tempérament mixte; constitution médiocre, cheveux châtains. Pas d'hérédité.

Entré le 16 juillet 1868, salle Saint-Eucher, n° 12.

La maladie, remontant à sept mois environ, a débuté par une toux opiniâtre sans expectoration. Le malade se souvient de quelques épistaxis fort légères, *mais il n'eut aucune hémoptysie*. Il y a quatre mois, la voix, tantôt enrouée, tantôt plus claire, demeura très-rauque ; puis l'amaigrissement arriva ; de temps en temps les jambes enflèrent.

Actuellement : Faiblesse, amaigrissement, physionomie abattue, teint pâle, rosé aux pommettes, surtout le soir.

Pas de masque facial ; mais sur la poitrine, au-dessous de la clavicule droite, sur un espace de 2 décimètres carrés environ, on trouve une pigmentation jaune brun des plus remarquables ; à cet endroit, furent appliqués, il y a deux mois, de nombreux vésicatoires qui suppurèrent. La coloration n'est pas uniforme, elle ne porte qu'aux endroits où les vésicatoires n'ont pas attaqué le derme ; partout où celui-ci a suppuré, se trouvent de petits grains de tissu inodulaire parfaitement blancs. La blancheur de ce tissu inodulaire démontre assez que l'on n'a point affaire ici à une de ces pigmentations des cicatrices qu'on remarque quelquefois après certaines plaies.

La lésion pulmonaire, au début seulement du côté gauche, est fort avancée à droite, où l'on entend de nombreux gargouillements. La toux est rare, l'expectoration abondante et purulente.

Fonctions digestives très-mauvaises.

Fièvre, pouls à 125. Peau chaude.

L'état fébrile persista, augmenta même. Le 25 juillet, il y eut une épistaxis composée de quelques gouttes de sang.

Le 26 juillet, *masque facial commençant*, déjà évident aux pommettes et aux faces latérales du nez.

1er août. Œdème dur, chaud et douloureux, du membre inférieur gauche. Coliques, diarrhée continuelle. Eschares au sacrum. L'intelligence est engourdie.

9 août. *Le masque facial augmente*, il s'est assombri sur les pommettes et macule le front ; il est formé de taches sombres, d'un jaune terreux, de teinte égale des deux côtés de la face, et qui, se multipliant

de jour en jour, se sont déjà fondues en une teinte uniforme. L'œdème de la jambe a augmenté.

10 août. Marasme. Mort.

Obs. III. — Tubercules pulmonaires en voie de ramollissement ; fièvre médiocre. Pâleur des téguments avec amaigrissement et cachexie. Ni épistaxis, ni hémoptysies ; arrêt complet des règles. Masque facial. — Antoinette S..., 30 ans, tisseuse, tempérament mixte, constitution médiocre ; cheveux châtains. Pas d'hérédité.

Entrée le 30 juin 1868, salle Sainte-Catherine, n° 7.

La maladie remonte à un an. Toux, diarrhée ; excès de travail, privations de toute sorte et froid qui ne tardent pas à détériorer rapidement l'organisme. *Jamais d'épistaxis ni d'hémoptysies.*

Actuellement : Constitution délabrée ; émaciation très-avancée, faiblesse excessive ; teinte jaune cachectique des téguments, yeux caves, ongles recourbés. Point sternal douloureux.

Règles complétement arrêtées depuis sept mois, la malade n'éprouve absolument rien aux époques où elles devraient paraître.

Toux fréquente avec expectoration glaireuse encore un peu aérée, dans laquelle il n'y a jamais eu de stries de sang. Signes physiques d'une lésion pulmonaire à peu près aussi avancée à droite qu'à gauche, arrivée des deux côtés à la fonte purulente.

Fonctions digestives médiocres ; pas de diarrhée.

Peau froide, un peu sèche. Pouls à 130.

*Masque facial* commençant sur les deux côtés du nez, un peu sur les pommettes et sur le front. Cercle bistré des orbites indépendant du masque qu'il a précédé de beaucoup. Ligne blanche un peu ombrée, pas de pigmentation des aréoles. La malade n'est pas mariée et n'a jamais eu de grossesse.

Elle ne demeura à l'hôpital de la Croix-Rousse que dix jours seulement, pendant lesquels, sous l'influence du repos et des toniques, l'état général s'améliora momentanément. Des affaires importantes l'obligent de sortir le 10 juillet 1868.

Obs. IV. — Tubercules pulmonaires en voie de fonte purulente. Fièvre, adynamie, masque facial très-accusé. Ascite avec rate un peu volumineuse. Éruption de taches pétéchiales surtout aux membres inférieurs. — Pierre-Ambroise Louit, 32 ans, garçon de commerce, tempérament effacé, constitution délabrée, cheveux châtain foncé. Hérédité mal constatée.

Entré le 14 juillet 1868, salle Saint-Nizier, n° 26.

La maladie remonte à un an environ ; un traitement bien institué sembla enrayer sa marche pendant quelques mois ; mais bientôt ses progrès furent rapides ; il y a un mois, survinrent en même temps de l'œdème des membres inférieurs, une ascite assez développée et une éruption pétéchiale des membres inférieurs. *Pas d'hémoptysies*, seulement, il y a quelques semaines, quelques stries de sang dans les crachats ; pas d'épistaxis.

Actuellement : Émaciation, débilitation très-avancée. Faiblesse extrême, voix éteinte, entrecoupée, regard terne. Décubitus dorsal.

Teint pâle ; *masque facial très-prononcé* sur les joues et le nez, arrêté brusquement autour des orbites, moins marqué au front. Ce masque est apparu à la suite de la phthisie pulmonaire, le malade est très-affirmatif à cet égard, il en a observé lui-même la formation il y a deux mois.

Toux fréquente amenant une expectoration non aérée, purulente et abondante. A la percussion, en avant, sonorité à peu près normale du poumon droit, matité à gauche, sous la clavicule. A l'auscultation, résonnance de la voix et respiration très-soufflante à droite ; gargouillements très-forts à gauche. L'état du malade ne permet pas de l'ausculter en arrière.

Ascite considérable, ventre tendu et douloureux à la pression, ballonnement tympanique au niveau de l'estomac. Œdème des bourses et de la verge. Œdème des membres inférieurs qui sont couverts, ainsi que les bourses et le ventre, d'une éruption confluente de boutons de purpura très-rouges, un peu prurigineux, s'excoriant, suppurant et donnant naissance à des ulcérations sanguinolentes. Eschares au sacrum.

Langue sale, chargée d'un enduit blanchâtre et assez épais. Liséré gingival. Appétit médiocre ; digestions pénibles, selles assez régulières, urines rares.

Rien au cœur.

Peau modérément chaude, moite. Pouls à 84, régulier et encore résistant.

Les progrès du mal furent rapides, l'abattement devint extrême, la fièvre s'alluma. La respiration devint haute et suspirieuse, puis il y eut une oppression intense. Le 19 juillet, on constata au pli du coude une irruption pétéchiale analogue à celle des membres inférieurs.

Mort le 24 juillet. L'autopsie partielle est relatée plus bas.

Obs. V. — Tubercules pulmonaires en voie de ramollissement. État général passable. Fièvre médiocre. Hémorrhagies insignifiantes. Masque

facial débutant à l'hôpital. — Mariette Girin, 33 ans, tisseuse, tempérament lymphatique, constitution médiocre. Pas d'hérédité.

Entrée le 31 mai 1868, salle Sainte-Catherine, n° 17.

Santé chancelante depuis cinq ans. Pendant ces trois dernières années, état général alternativement passable et mauvais. Puis, tous les symptômes initiaux de la phthisie pulmonaire, *sauf les hémoptysies*. Enfin, depuis cinq mois, aggravation marquée, et à cette époque, hémoptysie fort légère; depuis deux mois, épistaxis de temps en temps, mais réduites à quelques gouttes de sang.

A son entrée à l'hôpital, faiblesse, amaigrissement, décoloration des téguments; voix tantôt un peu enrouée et tantôt très-rauque, sans douleur au larynx. Pas de signe hippocratique des doigts. Point sternal.

La face est un peu terreuse, mais il n'y a pas de masque facial, à moins qu'on ne prenne pour tel quelques éphélides que la malade affirme avoir toujours eues.

Toux modérée avec expectoration rare. La percussion donne des résultats incertains, l'auscultation dévoile au sommet droit de la respiration soufflante avec expiration prolongée et résonnance de la voix; au sommet gauche, mêmes signes, mais plus prononcés, et avec cela craquements.

Appétit passable, digestions bonnes. Pas de fièvre.

Les règles reviennent bien aux époques habituelles, mais l'écoulement est blanchâtre, à peine teinté de sang; pertes blanches fréquentes.

Pendant un mois, cette malade ne présente aucune particularité, si ce n'est que les lésions pulmonaires progressent insensiblement : au 1er août, en comparant son état avec celui qu'elle présentait au 1er juin, on trouve que le mal a empiré. De plus, à cette époque, on note pour la première fois *des taches sombres* sur les côtés du nez et un peu sur les joues. Le 18 août, la coloration s'est répandue presque uniformément sur toute la face et sur le front; elle est arrivée à une teinte si foncée que la malade affirme que deux masques passagers qu'elle a eus dans deux grossesses, il y a huit et dix ans, ne sont jamais arrivés à une teinte comparable à la coloration actuelle de son visage.

Le 25 août, l'auscultation indique des craquements humides en grand nombre au sommet gauche; l'expectoration s'épaissit. Les règles paraissent encore, mais réduites à quelques gouttes.

Obs. VI. — Tubercules pulmonaires en voie de ramollissement. État général bon. Pas d'accidents hémorrhagiques. Masque ou plutôt pigmen-

tation cutanée intense de la face. — Jean Chazeaux, 32 ans, cheveux bruns. Pas d'hérédité.

Entré le 30 juillet 1868, salle Saint-Pothin, n° 57.

Santé bonne jusqu'au mois d'avril 1868 ; il entre à cette époque à l'Hôtel-Dieu pour une toux assez vive qui ne tarde pas à céder. Le malade, guéri, se livre ensuite à des travaux excessifs qui amènent de nouveau la toux et même un peu de dyspnée.

A son entrée à l'hôpital de la Croix-Rousse, le malade offrait à la percussion de la submatité des sommets en arrière, des râles sibilants des deux côtés, et sous la clavicule gauche, une gerbe de râles crépitants fins. En même temps, raucité de la voix avec autres signes d'une laryngite chronique. Le malade mangeait et dormait bien quand la toux ne le réveillait pas ; il y avait apyrexie. *Jamais d'hémoptysies.*

Le 10 août, léger accès de fièvre.

Le 12, la percussion établit aux deux sommets, surtout à gauche, l'augmentation de la matité ; à l'auscultation, on trouve des râles muqueux à droite, et à gauche, des craquements jusqu'au niveau de l'angle inférieur de l'omoplate.

L'état général était toujours bon ; on s'aperçoit alors que le malade *avait le teint assez enfumé ;* questionné sur cette nuance enfumée de sa figure, il assura qu'elle n'existait pas avant sa maladie.

Un mois et demi plus tard, les lésions pulmonaires avaient fait de nouveaux progrès sans troubler l'état général ; l'appétit était conservé, il n'y avait eu ni diarrhée ni *accidents hémorrhagiques*, la toux était variable d'intensité. Mais la coloration du visage marchait de front avec les progrès de l'affection pulmonaire, et le 24 septembre, elle couvrait toute la face d'une teinte à peu près uniforme, bronzée.

A cette époque, par une piqûre pratiquée au doigt au moyen d'une épingle, on fit sortir quelques gouttes de sang qui furent examinées au microscope, comparativement au sang d'un autre phthisique arrivé à peu près au même degré, mais qui ne présentait aucune pigmentation cutanée. (Voyez chap. II, État du sang.)

Avant de citer d'autres exemples de pigmentation cutanée chez les phthisiques, il importe d'étudier l'évolution de ce phénomène et d'en donner les caractères physiques.

B. *Évolution des plaques pigmentaires.* — C'est presque toujours par la face que débutent les colorations cutanées. Tout

à fait au commencement, on voit apparaître, sur le dos du nez et sur les faces latérales de cet organe, ainsi que sur le pli naso-jugal, des taches jaunâtres, terreuses, quelquefois brun clair. La forme et le volume de ces taches rappellent plus ou moins le lentigo; mais elles sont d'habitude plus étendues et moins régulières dans leur contour que les taches de rousseur. Un, deux, trois jours plus tard, d'autres macules se montrent à côté des premières, tandis que celles-ci s'assombrissant, deviennent plus visibles sur le fond décoloré de la peau. L'apparition des dépôts pigmentaires a lieu ordinairement avec une remarquable *symétrie*, des deux côtés du nez. De ce point central, la teinte encore peu foncée s'étend très-rapidement aux pommettes, et, vers la même époque, elle se manifeste sur le front. Mais déjà,

Fig. 1. — Figure schématique indiquant les points des téguments envahis par le pigment, dans un cas de masque des phthisiques au début.

les taches, séparées dans le principe, se multiplient tellement qu'elles se touchent par leurs bords, empiètent sur les espaces libres encore, se fondent; le fond clair et décoloré de la peau,

où elles contrastaient au début, a disparu complétement : le masque est constitué.

Telle est la période de début. A ce moment, de loin, le masque des phthisiques pourrait être facilement confondu avec un peu de cyanose de la face, mais, vu de plus près, l'erreur n'est pas possible.

Bientôt, la pigmentation des joues s'unit par les tempes à la pigmentation du front; toutes deux se confondent dans une teinte continue, à nuances plus ou moins marquées, et sur laquelle, çà et là, se distinguent quelques points plus foncés qui marquent encore les places envahies les premières par le pigment anormal. Alors le nez, qui, le premier, avait été envahi, paraît ordinairement moins fortement coloré que les pommettes et les bosses frontales.

Une fois constitué, le masque présente des particularités intéressantes : ainsi, en général, il s'arrête brusquement autour des orbites, de telle sorte qu'il laisse, au-dessous de la paupière inférieure, une bande concentrique au globe oculaire, bande non pigmentée conservant comme un îlot de peau naturelle au milieu de la peau anormalement colorée; la zone blanche de l'orbite et la zone brun jaune des joues sont nettement tranchées, il n'y a aucune transition, et souvent le contraste est singulier. Au front, on observe quelque chose de semblable, le pigment ne macule pas l'épiderme jusqu'à la racine des cheveux, il s'arrête le plus souvent à un demi-centimètre au moins, mais ordinairement sans former de ligne de démarcation bien nette; par dégradation des teintes, il y a transition presque insensible du masque à la peau non pigmentée.

Chez les femmes, le masque envahit toute la face, le menton comme le front, les lèvres comme les joues, quoique à des degrés divers : il est moins prononcé sur la lèvre supérieure, au-dessous du nez; il est nul ou très-peu marqué dans la fossette qui sépare le menton de la lèvre inférieure. Le masque des jeunes gens imberbes est analogue à celui des femmes. Mais, si le malade porte de la barbe, on constate des différences notables. En effet, le masque respecte les téguments à une certaine distance de la racine des poils, même sur les joues, abso-

lument comme au front. La barbe rasée, pourvu qu'elle soit forte, impose au pigment les mêmes limites qu'il ne franchit pas. Pour m'en assurer, j'ai prié un malade de se raser les moustaches, et je pus voir alors, des deux côtés du nez, une ligne bistre assez nettement tracée entourant à quelques millimètres de distance la place blanche où étaient les poils; cette place ne fut pas envahie ultérieurement par la pigmentation, quoique la teinte du masque se fût visiblement foncée quelque temps après.

J'ai cherché minutieusement si les points où les téguments sont naturellement pigmentés à l'état normal, tels que le scrotum chez l'homme, les organes génitaux externes chez la femme, la peau de l'aisselle et la ligne blanche, augmentent de colora-

Fig. 2. — Figure schématique indiquant l'évolution du pigment, dans un cas avancé de masque des phthisiques.

tion en même temps que le visage se pigmente. Il m'a semblé qu'il n'en était rien. Une seule fois, j'ai noté une teinte ombrée de la ligne blanche chez une femme qui n'avait jamais été enceinte. Dans le fait de M. Luton, les mains étaient colorées comme le visage. Dans l'observation X, qu'on lira plus loin, la pigmentation était générale. En dehors de ces cas exceptionnels, je n'ai rencontré, sur le corps ou les membres, d'autres pigmentations que celles déterminées par des applications de vési-

catoires. Les aréoles, qui noircissent pendant la grossesse, n'ont offert rien de particulier chez les femmes phthisiques n'ayant jamais été enceintes.

Une remarque importante, c'est que les membranes muqueuses des lèvres, du palais et de son voile, ne sont jamais tachées de ces traînées bleuâtres, ardoisées, qu'on rencontre sur elles dans la maladie d'Addison. Dans le cas même où j'ai vu la peau pigmentée dans son ensemble (observation de Rousset), les muqueuses de la bouche avaient leur couleur naturelle.

Il est difficile de fixer, même dans de vagues limites, le temps nécessaire à l'évolution complète de la pigmentation épidermique. Si dans un cas (obs. II), le pigment n'a demandé que quinze jours pour maculer complétement le visage, dans un autre, également observé dès le début (obs. V), le masque, au bout de trois mois, n'était pas encore aussi prononcé qu'il l'est habituellement quand la mort est proche; on pourrait supposer avec de justes motifs qu'il n'avait pas encore atteint son maximum d'intensité.

Il est également difficile d'établir une moyenne d'extension au dépôt pigmentaire, puisque, dans la plupart des cas, il s'arrête au visage, et, dans d'autres, atteint des parties éloignées ou même envahit toute la peau. Quant à apprécier le degré de coloration, cela est impossible; on ne peut exprimer qu'une appréciation relative par des termes de comparaison propres à chaque cas, mais inapplicables comme généralités.

Toutes les fois que j'ai pu observer le masque des phthisiques à son début, le mode d'évolution a été le même, et c'est par le nez et le front qu'a commencé la pigmentation. Il est remarquable que ce soit aussi par le front et les parties voisines du nez que débute la pigmentation chez le négrillon nouveau-né : « A l'instant de la naissance, dit M. le docteur Larcher, la peau » du négrillon ne différait en rien de celle des blancs, si ce n'est » au scrotum, qui était déjà entièrement noirci; un cercle de » même couleur entourait la base du cordon ombilical. — Les » cheveux, légèrement bruns, n'étaient point lanugineux; la » muqueuse labiale était d'un rouge vif. — Vers le troisième » jour, la *région frontale commençait à brunir* : on remarquait

» *alors deux bandes noirâtres qui s'étendaient de chaque côté* » *de l'aile du nez à la commissure des lèvres*. Ces deux bandes » se dessinaient sous l'épiderme qui semblait seulement les » recouvrir sans participer en rien de leur couleur. Le même » phénomène se manifeste le surlendemain de la naissance, à la » partie antérieure des genoux... (1). »

Mais si le début de la pigmentation par les ailes du nez et le front est la règle, cette règle souffre quelques exceptions. En voici deux exemples :

Obs. VII. — Phthisie pulmonaire assez avancée. Maigreur excessive, hémoptysies au début. Masque facial sur les joues seulement. État général meilleur que ne le laisserait supposer la lésion pulmonaire. — Vincent Ferriol-Jamet, 37 ans, passementier ; tempérament mixte, constitution médiocre ; cheveux châtain clair. Hérédité constatée.

Entré le 29 juin 1868, salle Saint-Eucher, n° 19.

Santé antérieure passable. La maladie actuelle date de deux ans, mais c'est surtout depuis une année qu'elle est devenue sérieuse. Du mois de juin 1867 au mois de janvier 1868, à intervalles à peu près égaux, il a eu quatre hémoptysies et pas d'autres depuis cette époque. Pas d'épistaxis. La maladie a débuté par une extinction de voix sans douleur vive à la gorge.

Actuellement : maigreur excessive. Faiblesse augmentée par une oppression intense aussitôt qu'il marche un peu. Sommeil mauvais.

Teinte jaunâtre, cachectique des téguments. *Masque facial* assez bien marqué, mais sur les joues seulement, qu'il recouvre d'une teinte jaune ocre, uniforme, nettement délimitée. Le nez et le front ne sont pas pigmentés.

L'appétit est assez bien conservé.

Le pouls petit, régulier, est à 120 ; néanmoins la peau est fraîche, apyrétique. Il n'y a pas eu de sueurs profuses. Doigts recourbés.

Toux assez fréquente, facile expectoration de crachats moulés, jaunâtres, épais et encore un peu aérés. Respiration un peu fréquente. A la percussion, un peu de submatité au sommet gauche. A l'auscultation, respiration soufflante à droite, plus soufflante à gauche, où elle se mêle à des craquements abondants surtout au sommet.

(1) J. F. Larcher. *Note inédite*, 1826 ; et *Mémoire sur la pigmentation de la peau de la race humaine*, in *Journal de l'anatomie et de la physiologie normales et pathologiques*, année 1867, n° 4, p. 427.

Ce malade est encore en traitement, la conservation de son appetit permet d'enrayer par un régime fortifiant les progrès de la maladie. Néanmoins, les craquements, à la fin de mai et d'août, étaient devenus plus nombreux. Le masque facial avait fait des progrès, mais le nez et le front étaient encore indemnes de pigmentations.

Obs. VIII. — Tubercules pulmonaires avec induration des deux sommets, surtout à droite. État cachectique sans marasme. Apyrexie. Masque facial et pityriasis versicolor. — Claude T..., 34 ans, teinturier; tempérament mixte, constitution passable, cheveux châtains. Pas d'hérédité. Rougeole dans son enfance.

Entré une première fois à l'hôpital de la Croix-Rousse, le 25 avril 1868, salle Saint-Eucher, n° 18.

Il était atteint alors d'une phthisie pulmonaire datant de sept mois. Il n'*avait jamais eu qu'une hémoptysie légère* à la suite d'un violent effort; pas d'épistaxis. La feuille d'observation note une tuberculose très-avancée surtout à droite, avec induration du sommet et craquements. Elle note aussi un masque facial et des plaques de pityriasis versicolor sur la partie droite de la poitrine et l'épaule du même côté.

Il rentre salle Saint-Eucher, n° 12, le 2 septembre 1868.

Amaigrissement très-avancé, faiblesse, téguments décolorés. Appétit passable. Pas de fièvre. *Pas d'hémoptysie* depuis son départ.

Toux fréquente, expectoration facile de crachats purulents; submatité des deux sommets, quoique l'auscultation n'indique rien à gauche. Mais au poumon droit, diminution du murmure vésiculaire dans le tiers inférieur, craquements humides nombreux à la partie moyenne, et respiration soufflante au sommet.

Sur la partie droite de la poitrine et sur l'épaule du même côté, plaques pigmentaires plus ou moins larges, irrégulières, couvertes d'un épiderme furfuracé sous lequel le microscope découvre le *microsporon furfur*. *Masque facial* sur les deux joues seulement, d'une teinte brun-clair très-bien limitée, nullement furfuracée, et où l'on avainement cherché le parasite découvert sur la poitrine.

Je n'ai point assisté au début du masque facial chez les deux malades dont on vient de lire les observations; quoi qu'il en soit, la pigmentation n'a pas commencé par le nez ou le front, puisque actuellement encore elle siége exclusivement sur les joues. — Ce masque partiel diffère, sous beaucoup de rapports, de celui que j'ai décrit dans les six premières observations et

qu'on retrouvera dans les faits relatés plus bas. La teinte est moins foncée, jaunâtre plutôt que brune; elle n'est pas semée de taches plus sombres ; la marche est plus lente, probablement en raison de la forme lente de la phthisie.

C. *Caractères généraux.* — A une certaine distance, la pigmentation cutanée chez les phthisiques a, en général, une teinte sombre difficile à qualifier. Il y a dans cette coloration quelque chose d'incertain que rendent assez bien les épithètes vagues de *terreux*, de *plombé*, de *brun cendré*, épithètes qui souvent, pour caractériser la physionomie des phthisiques au dernier degré, ont été employées par un grand nombre d'auteurs en dehors de toute intention de dépeindre le masque.

Observées de plus près, les plaques colorées qui maculent le visage paraissent composées d'un grand nombre de taches qui se touchent, mais que des teintes variables, plus ou moins foncées, rendent encore séparables à l'œil. Ces taches, unies à la cyanose qui survient souvent aux dernières phases de la maladie, donnent à la peau du visage un aspect sale, comme crasseux, qui au premier abord peut en imposer et faire croire qu'on est en présence d'un simple effet de malpropreté. Mais qu'on fasse laver la figure du malade, qu'on la fasse laver et frotter, même avec un savon énergique, et l'on s'assure alors que la coloration n'est pas artificielle et qu'elle siége réellement sous l'épiderme.

Un fait bien digne d'attention, c'est la *symétrie* presque toujours *parfaite* avec laquelle le pigment se dépose des deux côtés de la face, aussi bien sur les joues que sur les côtés du nez, aussi bien sur le front qu'autour des orbites où nous l'avons vu se limiter avec une ligne de démarcation très-nette. Cette symétrie est un détail important, on le verra plus loin, pour le diagnostic différentiel des colorations pigmentaires du visage.

Sur le cadavre, le masque quelquefois ne subit aucun changement; la plupart du temps, il semble pâlir en même temps que ses délimitations se tranchent mieux. Cela peut paraître paradoxal, mais l'explication en est très-simple. En effet, l'affaiblissement général de la teinte vient de ce que la cyanose qui disparaît souvent après la mort a entraîné avec elle l'effet de la

congestion ; le teint s'est comme éclairci, mais le pigment est resté, et les taches qu'il forme sont plus visibles sur le fond de la peau devenue plus pâle.

D. *Diagnostic.* — J'aborde maintenant une question délicate dans laquelle, à défaut d'appréciations antérieures aux miennes, je suis obligé de me contenter de mes propres remarques. Je cours ainsi le danger difficile à éviter d'exagérer certains caractères réels ou même d'en mettre en relief d'autres qui n'ont aucune valeur, dans le but d'établir un diagnostic différentiel complet.

Les pigmentations cutanées de la phthisie pulmonaire diffèrent du *lentigo*, en ce que ce dernier, caractérisé par de petites taches rousses ou jaunâtres, assez nettement délimitées, du volume d'une lentille, ne se fond jamais en une teinte continue susceptible de constituer ce qu'on appelle un *masque*. D'ailleurs, le lentigo est ordinairement bien antérieur aux accidents phymiques qui déterminent l'accumulation pigmentaire des tabescents, et il atteint spécialement les individus lymphatiques à cheveux blonds, sans indiquer aucun état morbide grave.

Le *hâle*, formé d'une couche pigmentaire continue, due probablement à l'action des rayons solaires chimiques (Charcot) (1), serait plus facilement confondu que le lentigo, si, comme celui-ci, il n'était l'attribut des sujets bien portants, s'il n'était passager comme la cause dont il reconnaît l'influence, tandis que le masque des phthisiques se développe en dehors de toute action solaire et au milieu de symptômes morbides désespérés.

Je ne cite que pour mémoire la *nigritie*, affection trop rare et d'une existence trop problématique pour entrer en ligne de compte.

Il est inutile également de discuter le diagnostic du masque des phthisiques avec les pigmentations déterminées par les épispastiques ; ces derniers, en effet, ne s'appliquent guère sur les régions de la face envahies par le pigment chez les poitrinaires.

(1) Voyez Charcot, *Gazette hebdomadaire de* 1858, p. 168 ; et L. Perroud, *Mémoires de la Société des sciences médicales de Lyon*, t. I, p. 114.

Toutefois, il est à remarquer que les phthisiques, plus que tous autres malades, sont exposés à voir la peau noircir sous l'influence des applications répétées de vésicatoires; j'en ai observé plusieurs exemples remarquables.

Quant au *vitiligo*, tel qu'il est décrit par M. le professeur Hardy (1), l'observation suivante, comparée à celles qui ont trait aux pigmentations cutanées dans la phthisie, suffira à établir le diagnostic :

Obs. IX. — Vitiligo survenu à la suite d'une fièvre intermittente grave, il y a six ans. Il y a deux ans, fluxion de poitrine sans influence sur le développement de la maladie cutanée.

Louis Debray, né à la Loupe (Eure-et-Loir), âgé de 71 ans, garçon boucher, tempérament nerveux, vigoureuse constitution, entre à l'hôpital de la Croix-Rousse, salle Saint-Irénée, n° 22, le 1er août 1868.

Rien chez les ascendants. L. Debray est le onzième fils de la même mère. Il est indemne de syphilis et affirme avoir eu une santé excellente, malgré de nombreux excès alcooliques. Les cheveux, gris actuellement, étaient très-noirs autrefois.

Il y a un an, habitant la Beauce, il est atteint d'une fièvre intermittente à accès longs, violents et irréguliers. La maladie dura quatre mois. Sur son déclin, le malade s'aperçut qu'au côté gauche de la poitrine, se formaient, sans élevure de la peau, sans roideur des téguments, sans furfures et sans démangeaison, quelques taches très-blanches contrastant d'une façon singulière avec la teinte foncée des parties voisines. Tandis que ces taches se réunissaient par leur accroissement progressif, il s'en formait ailleurs, au côté droit de la poitrine, au dos, aux extrémités des dix doigts, au cou, aux jambes, aux pieds, et enfin au crâne à moitié chauve. Il y a deux ans, survint une affection aiguë et grave des voies respiratoires ; il s'en tira en conservant un catarrhe bronchique assez intense. Il ne remarqua pas que la maladie des voies respiratoires eût influé sur la marche du vitiligo.

Actuellement, Debray présente l'aspect le plus bizarre. Le vitiligo distribué çà et là par grandes plaques blanches comme du lait, s'étend sur près de la moitié de la peau ; l'autre moitié est aussi fortement pigmentée que l'épiderme d'un mulâtre, de telle sorte qu'en présence de Debray, on pense tout de suite à la robe d'un *cheval pie*. Tantôt le blanc se sépare nettement du noir, tantôt la démarcation, quoique tou-

(1) Voyez Hardy, *Leçons sur les maladies de la peau*, 2e partie. p. 5. Paris, 1863.

jours frappante, est moins régulière, et, sur les bords, il reste comme des îlots de pigment encore inégalement détruits. Les poils, très-noirs dans les endroits normaux, sont quelquefois blancs à la racine et noirs à la pointe sur les plaques de nouvelle formation ; ils sont parfaitement blancs sur celles de date plus ancienne. Partout, abstraction faite de la teinte, la peau est parfaitement normale, excepté peut-être aux doigts, où depuis quelques années elle semble s'être épaissie légèrement et avoir perdu de sa souplesse. Il n'y a ni insensibilité, ni démangeaison. La coloration si foncée des parties considérées comme normales, n'est peut-être pas un simple effet de contraste, et le malade assure que quoiqu'elle fût très-brune avant sa maladie, elle ne l'était pas autant qu'à présent, et il lui semble que les parties colorées se chargent en pigment à mesure que le vitiligo gagne du terrain sur d'autres points. La face tout entière a été respectée, mais le crâne, vers le sinciput, est semé de quatre ou cinq taches arrondies et blanches de la largeur d'une pièce de un franc. Au dos, des vésicatoires furent appliqués, il y a deux ans, et quoique souvent ces épispastiques laissent après eux un cercle pigmentaire indélébile, ici ils n'ont produit rien d'analogue, et le vitiligo n'a point respecté l'endroit où ils avaient été placés.

Sauf le catarrhe chronique dont il est atteint, Debray jouit d'une santé parfaite.

On voit d'après cette observation combien peu le vitiligo ressemble au chloasma des phthisiques.

Avant de distinguer les pigmentations cutanées dans la phthisie des *crasses parasitaires*, il faudrait d'abord établir que ces pigmentations ne sont point dues à la présence d'un microspore. C'est ce qu'on verra plus loin. Il n'y a que l'examen microscopique qui puisse établir nettement le diagnostic ; cependant, à son défaut, l'absence de desquamation furfuracée et de démangeaison est importante à noter.

Bien plus difficile est le diagnostic du *masque des femmes enceintes*. Si j'ai su me faire comprendre en décrivant l'évolution du dépôt pigmentaire dans l'épiderme des phthisiques, on a dû s'en faire une idée assez nette, et il suffira de caractériser l'évolution du masque des femmes enceintes, pour que l'on puisse juger des différences et des ressemblances des deux pigmentations. Le masque des femmes grosses atteint non-seulement les femmes à l'état de gestation, mais encore les femmes aménor-

rhéiques qui ne sont pas enceintes, et ne l'ont jamais été, et même les jeunes filles dysménorrhéiques (1). Il paraît à peu près certain que le pigment dans ces cas divers s'accumule sous l'influence d'un trouble menstruel, et n'a besoin pour s'épandre sous l'épiderme, ni d'une lésion profonde d'organes importants, ni d'un vice radical des liquides vitaux. Quoi qu'il en soit, dans le chloasma des femmes grosses, le pigment se dépose indifféremment sur tous les points du visage, mais surtout sur le front; la lèvre supérieure et les joues ne viennent qu'en second lieu par ordre de fréquence. Les taches, à leur début, ne suivent pas dans leur expansion une marche envahissante excentrique et régulière, comme chez les phthisiques, et si chez ces derniers, la symétrie des deux côtés du visage est la règle, chez

Fig. 3. — Figure schématique indiquant l'évolution ordinaire de la pigmentation dans le masque très-prononcé des femmes enceintes.

les femmes enceintes, c'est l'exception. Tantôt le pigment se groupe en traînées jaunâtres, jetées çà et là sur la face comme

(1) Voyez pour plus de renseignements le court article que j'ai publié sur cette question dans la *Gazette hebdomadaire* du 20 novembre 1868 : *Observations pour servir à l'histoire du masque des femmes enceintes.*

des coups de pinceau ; tantôt il se rassemble en larges plaques qui recouvrent le front, s'arrêtent brusquement sur les bords en une ligne ondulée, irrégulièrement distante de la racine des cheveux ; tantôt il forme des îlots bruns disséminés sur la peau du visage. Le plus souvent, le masque se montre des deux côtés, quoique avec une intensité diverse, et quelquefois même on ne le trouve que sur une joue, sur un seul côté du front. A son summum de pigmentation, il est peut-être plus foncé que le masque des phthisiques et revêt un aspect luisant caractéristique.

Ainsi, en ne tenant compte que de l'évolution, on trouve une différence tranchée entre la pigmentation cutanée chez les phthisiques et le masque des femmes enceintes. Cette différence toute superficielle s'accentue et prend quelque valeur par l'examen de la plupart des circonstances morbides auxquelles les deux colorations sont liées. Mais il est moins facile de se prononcer pour ou contre l'identité des deux affections, si l'on considère que la coloration est la même, si l'on n'oublie pas que le pigment paraît se déposer de la même façon, dans les mêmes couches épidermiques, avec une certaine prédilection pour les mêmes points des téguments. Aussi comprend-on facilement que des pathologistes distingués ne voient aucune raison suffisante pour séparer deux symptômes analogues, appartenant sans doute à des maladies bien diverses, mais qu'il est peu sûr et probablement inutile de décrire chacun en un chapitre à part.

Si l'on passe en revue les faits relatés jusqu'à ce jour sous le titre de *maladie d'Addison*, on trouve, en quelques cas, un cortége spécial de symptômes un peu vagues peut-être, mais suffisamment indépendants de toute autre affection, pour qu'ils puissent caractériser une entité morbide ; dans une autre série plus nombreuse, on rapporte des faits de cancéreux, de tuberculeux, etc., atteints d'une pigmentation plus ou moins généralisée des téguments ; enfin, dans un troisième groupe, les uns affirment, les autres renient, comme faits de maladie d'Addison, des pigmentations localisées à la face, aux mains ou à quelque autre région, et symptomatiques d'une cachexie qui

toujours a précédé l'aberration de coloration. Si, d'autre part, observant attentivement des phthisiques, des cancéreux ou des individus atteints de cachexie paludéenne, on cherche à les grouper au point de vue des pigmentations qui nous occupent, outre ceux qui, sous ce rapport, ne présentent rien de particulier, on trouve des malades portant sur la face cette pigmentation particulière qu'on appelle le chloasma cachectique; chez d'autres, le pigment ne s'arrête pas seulement à la face, il colore encore le cou, les mains (fait de M. Luton); chez d'autres même, il couvre toute l'étendue des téguments, comme on le verra bientôt à l'observation X. Or, comment doit-on qualifier la pigmentation dans ces cas divers? Faut-il, partout et dans les circonstances les plus dissemblables, en faire une maladie d'Addison? Faut-il, tombant dans un excès contraire, ne voir partout en elle qu'un symptôme de tubercules ou de cancer? Évidemment non. Mais alors, à quel signe important s'arrêter pour fixer nettement la limite entre le symptôme simple et l'entité morbide? On le voit, la tâche est difficile; si l'on suit la série décroissante des faits attribués à la maladie d'Addison ou la série croissante des pigmentations attribuées au chloasma cachectique, on rencontre bientôt un terrain vague où toute appréciation exclusive conduit indifféremment à l'une ou à l'autre erreur. Et l'on s'étonne peu que des cliniciens distingués, mal édifiés encore sur l'échafaudage de symptômes peu saillants et nullement pathognomoniques élevé au *bronzedskin*, ne voient entre cette maladie et les pigmentations anormales les plus simples qu'une affaire de degrés. Le diagnostic, en effet, devient bien épineux lorsqu'un malade, atteint d'une cachexie suffisante à elle seule pour expliquer un grand nombre de symptômes propres à la maladie d'Addison, est en même temps bronzé par une coloration générale insuffisante à elle seule pour caractériser cette maladie d'Addison, si d'autres signes importants viennent à manquer. Un exemple fera mieux comprendre ma pensée.

Obs. X. — Due à l'obligeance de mon collègue H. Mollière.

Pneumonie caséeuse. Coloration bronzée de tout le corps. Tubercu-

lisation de tout le système lymphatique. Rate malade. Rien dans les capsules surrénales. — Jean-Louis Rousset, 42 ans, manœuvre, tempérament mixte, constitution moyenne. Pas d'hérédité.

Entré à l'hôpital de la Croix-Rousse, salle Saint-Pothin, n° 9, le 27 avril 1868.

Santé parfaite jusqu'à l'âge de 41 ans. Pas de fièvres intermittentes antérieures, pas d'excès alcooliques. Il y a quatre mois, survient une toux sèche, fréquente, sans point de côté, sans oppression, sans céphalalgie ni accablement au début, à tel point que le malade n'en continuait pas moins à travailler. Puis, il y a deux mois, *lassitude générale*, courbature, oppression ; enfin, depuis quinze jours, il s'est alité. A de longs intervalles, deux ou trois vomissements bilieux n'ont amené aucun trouble durable des fonctions digestives, qui s'accomplissent d'une façon parfaite; l'appétit même est remarquable, et cependant le malade dit *avoir beaucoup maigri* depuis le début de son mal. *Il n'y eut jamais trace d'hémoptysie ; pas d'épistaxis.*

2 mai. Peau chaude, pouls accéléré ; sueurs nocturnes depuis quelques jours. Insomnie, accablement, lassitude sans céphalalgie. Toux, oppression. La percussion de la poitrine ne donne aucune indication ; à l'auscultation, on trouve quelques râles sibilants aux sommets. Intégrité parfaite des fonctions digestives. Coloration naturelle des téguments.

14 mai. Expiration un peu prolongée. Râles plus nombreux en arrière et aux sommets. — 15 mai, sueurs nocturnes moins abondantes, expectoration plus rare. — 19 mai, l'auscultation ne fournit toujours aucune donnée précise au point de vue des tubercules qu'on soupçonne. — Le 22 mai, la percussion indique une matité relative, à droite et en avant; à gauche on entend quelques râles muqueux. L'état général est médiocre; néanmoins, le malade demande à sortir.

Il rentre le 17 juin. Son état s'est aggravé. Sous la clavicule gauche, l'auscultation découvre de petits craquements ; sous la droite, respiration rude avec expiration prolongée. Un peu de fièvre. Appétit passable. Amaigrissement plus considérable.

Le 24 juin, pouls à 120. A partir du commencement de juillet, mouvement fébrile continu. Le traitement se compose de lait, dix gouttes roses de Magendie, pilules de cynoglosse et 0,20 de kermès.

15 juillet. Mêmes signes stéthoscopiques. L'existence de tubercules pulmonaires n'est plus douteuse. Néanmoins, le malade se trouve mieux depuis l'emploi du kermès. — 17 juillet, toux incessante pendant la nuit.

19 juillet. Pour la première fois, *on s'aperçoit que les téguments se colorent d'une teinte bronzée sans taches spéciales.*

24 juillet. La teinte bronzée se fonce rapidement.

3 août. Craquements au-dessus de la clavicule droite. Expiration prolongée, râles muqueux plus nombreux au même niveau, à gauche, ainsi que dans la fosse sous-claviculaire du même côté. Percussion douloureuse dans les deux sommets, en arrière, submatité dans la fosse sus-épineuse gauche. Pouls dicrote, à 128; respiration à 44. Comme traitement, lait, tisane béchique, tartre stibié, sirop diacode, friction à l'huile de croton.

4 août. Un peu de mal de cœur, température rectale à 39° 2/5 le matin, à 37° 2/5 le soir; pouls un peu dicrote, à 116.

Jusqu'au 12 août, le pouls se maintient entre 110 et 130, la température rectale est d'environ 39° le matin, et de 37° 3/5 le soir; la respiration est de 40 à la minute. Un peu de céphalalgie.

Du 11 au 16 août, il y a une légère amélioration, le pouls baisse un peu, la chaleur domine, l'expectoration est très-abondante. Le malade se plaint d'une douleur vive à la gorge.

Le 16, la céphalalgie devient très-intense, surtout le matin.

A partir de cette époque, tous les accidents s'aggravèrent de plus en plus, la fièvre se maintint (les températures et le pouls sont consignés au tableau III); la pigmentation progressa sensiblement, *mais elle n'atteignit jamais les muqueuses*. Le 6 septembre, l'oppression devint plus considérable, l'auscultation découvrit à gauche des gargouillements et un souffle intense surtout à l'expiration; le poumon droit présentait les mêmes symptômes. On constata en même temps un bruit de souffle diastolique à la base du cœur et sur le trajet de l'aorte. Pas de diarrhée. Du 7 au 10, la fièvre prit un caractère intermittent irrégulier que ne combattit point le sulfate de quinine. Le 10, aphonie, selles involontaires, conservation de l'intelligence; toux et expectoration extrêmement douloureuses.

Mort le 11 septembre, après trois quarts d'heure d'agonie. L'amaigrissement était excessif.

L'*autopsie*, relatée plus loin avec beaucoup de détails, démontra un état caséeux des deux poumons, la tuberculisation de tout le système lymphatique, l'hypertrophie et le ramollissement de la rate, l'ulcération du larynx et des plaques de Peyer, et, au milieu de toutes ces lésions, l'*intégrité parfaite des capsules surrénales*.

Et maintenant, sous quel titre donner cette observation? Est-ce une maladie d'Addison compliquée de phthisie pulmonaire, ou une phthisie pulmonaire accompagnée d'une simple accumulation de pigment généralisée à toute l'étendue des téguments? A l'appui de

la première opinion, on a les symptômes suivants : lassitude générale à une période peu avancée, quelques rares vomissements bilieux, généralisation du dépôt pigmentaire, céphalalgie. A l'appui de la seconde opinion, on trouve : priorité de la toux sur la lassitude, constatation d'un état grave des organes respiratoires avant qu'apparaisse la coloration bronzée, absence de coloration des muqueuses et de douleur épigastralgique ou lombaire, phthisie à marche rapide non accompagnée d'hémorrhagies, et enfin, toutes les données de l'autopsie. Ces caractères me semblent d'une tout autre valeur que ceux qui militent pour l'asthénie surrénale, et avec tous ceux qui ont vu le malade dont il est question, je conclus qu'il n'était pas atteint de maladie d'Addison. Et cette conclusion, je l'adopte d'autant plus volontiers que, quelques mois auparavant, j'avais eu l'occasion d'observer un véritable cas de maladie d'Addison avec des caractères bien autrement tranchés. C'était chez un homme d'une trentaine d'années qui avait d'abord éprouvé des symptômes mal définis, insidieux, mélange de malaises vagues et d'état général passable; bientôt, à la perte simple des forces, avait succédé une lassitude indicible avec douleur lombaire continue; la teinte enfumée était venue ensuite, gagnant rapidement tous les téguments de la face aux extrémités et ne respectant pas les muqueuses, car les lèvres et le voile du palais présentaient de larges taches bleues, ardoisées, rappelant parfaitement la muqueuse buccale des chiens; les fonctions digestives étaient troublées, les vomissements à peu près journaliers, et néanmoins l'amaigrissement était médiocre. En dernier lieu, survint du coma. A l'autopsie, on trouva la capsule surrénale gauche presque détruite et la droite hypertrophiée et caséeuse; les poumons ne contenaient que quelques tubercules au sommet. C'était bien là un cas d'asthénie surrénale; aussi le tableau diffère-t-il singulièrement de celui présenté par le malade Rousset.

Il serait oiseux de discuter le diagnostic différentiel entre la maladie d'Addison et les pigmentations qui, se bornant à la face, ne constituent que le *masque*, chez les phthisiques; il faudrait, en effet, être singulièrement préoccupé pour voir en ces cas autant d'asthénies surrénales; si cette erreur pouvait se

commettre facilement, chaque jour on citerait des faits de maladie d'Addison, maladie cependant assez rare.

Le *chloasma cachectique*, auquel appartient le masque des phthisiques, se retrouve également chez les cancéreux, chez les syphilitiques, dans la cachexie paludéenne, on a même parlé d'une mélanodermie alcoolique; enfin, deux fois j'ai observé une pigmentation faciale assez marquée chez des malades atteints de lésions anciennes des valvules du cœur. Trop de données me manquent sur les pigmentations dans ces cas divers pour pouvoir rassembler les éléments d'un diagnostic différentiel qui peut-être n'aurait aucune raison d'être. Chez un syphilitique, après un examen rapide, le pigment m'a paru présenter à la face la même disposition que chez les poitrinaires. D'après quelques renseignements dus à un praticien de Bourg, chez les vieux paludéens de la Bresse, le masque est fréquent, et quand ils guérissent, il disparaît par une sorte de desquamation en plaques assez larges. Mais tout cela demanderait à être étudié moins superficiellement.

E. *Fréquence.* — Les pigmentations cutanées chez les phthisiques sont peu rares; chaque année, M. Gubler en observe un certain nombre d'exemples et les fait remarquer à ses internes. A Lyon, à l'hôpital de la Croix-Rousse, dans un service où en été sont couchés environ soixante malades, j'ai noté neuf cas en moins de trois mois. En parcourant les autres services, dans le même hôpital et à l'Hôtel-Dieu, j'ai recueilli des chiffres aussi forts. Mais s'il est facile d'établir, en thèse générale, la fréquence du masque des phthisiques, il est moins aisé de fixer une proportion précise. La statistique à cet égard ne peut se contenter de relever le nombre des phthisiques que compte un hôpital et d'énumérer combien sont atteints de pigmentation. Nous verrons en effet que le pigment n'apparaît guère qu'au troisième degré de la phthisie pulmonaire, et, par conséquent, un certain nombre de malades qui ne sont encore qu'au premier ou au second degré et n'ont pas de masque, sont susceptibles de le prendre ultérieurement. Pour arriver à des chiffres certains, il faudrait donc ne tenir compte que des morts. Or, en trois mois environ, dix-sept phthisiques sont morts dans le même service

à l'hôpital de la Croix-Rousse; sur ce nombre, cinq étaient atteints de pigmentation faciale. En supposant que le hasard ait exagéré ce nombre de moitié, il restera encore une moyenne de un phthisique présentant la pigmentation sur six phthisiques qui ne l'offrent pas.

## CHAPITRE II.

### CIRCONSTANCES QUI ACCOMPAGNENT LA FORMATION DES PIGMENTATIONS CUTANÉES CHEZ LES PHTHISIQUES.

C'est plus en tenant compte des circonstances au milieu desquelles se produit un phénomène qu'en se laissant entraîner dans le vague des vues *à priori*, qu'on arrive, en médecine, à l'explication rationnelle des faits. Sans avoir la prétention d'expliquer la formation du masque chez certains phthisiques, j'ai voulu au moins user de tous les moyens d'investigation qu'offrait l'observation journalière des malades, et interroger organes et fonctions. J'ai noté fidèlement et chaque jour, l'état du pouls, le degré de température, les qualités des urines et des sueurs, l'état des fonctions digestives; j'ai tenu compte des antécédents, des accidents antérieurs de la maladie, du tempérament, de la constitution, etc., chez tous les phthisiques, maculés ou non, que j'ai pu observer pendant quatre mois, puis, comparant les faits, j'en ai tiré des conclusions. Mais comme j'agissais sur un théâtre restreint, que les faits observés dans un seul service pouvaient, en définitive, n'être qu'une collection d'exceptions, j'ai cherché si les règles que je pensais entrevoir trouvaient leur contrôle dans l'observation d'un nombre respectable de malades, et j'ai alors parcouru les services de l'Hôtel-Dieu de Lyon et d'autres hôpitaux, pour m'assurer que les phthisiques qu'ils renferment ne viendraient pas en masse contredire mes remarques d'une façon flagrante.

L'appréciation que je fais des symptômes concomitants, est appuyée sur deux séries d'observations. Dans la première, la plus probante, sont rangés les malades déjà morts et dont plus rien, par conséquent, ne peut modifier l'histoire; dans la seconde série, moins exclusive, sont réunis en certain

nombre des malades encore vivants, mais dont le passé et l'état actuel promettent jusqu'à un certain point que des éventualités ne seront pas en désaccord avec des conjectures suffisamment justifiées.

Dans le tableau suivant sont étudiés sept cas de phthisiques morts avec des pigmentations cutanées ; il contient ce qui a rapport à la durée de la maladie, aux accidents hémorrhagiques, aux accidents intestinaux et le degré où étaient parvenues les lésions pulmonaires.

*Phthisiques atteints de pigmentations.*

| NOM ET AGE. | DURÉE. | ÉTAT DES POUMONS. | ACCIDENTS hémorrhagiques. | ACCIDENTS intestinaux. |
|---|---|---|---|---|
| 1. J. Louis Rousset, 42 ans, mort le 11 septembre 1868. | 9 mois. | Induration des deux poumons semés par places de noyaux caséeux. Deux vastes cavernes. Autopsie. | Rien. | Rien. |
| 2. François Guettaz, 26 ans, mort le 10 août 1868. | 8 mois. | Fonte purulente des deux sommets. | Pas d'hémoptysies. Une ou deux épistaxis légères. | Diarrhée 8 jours avant la mort. |
| 3. B. B. Couturier, 30 ans, mort fin août 1868. | 10 mois. | Vastes cavernes aux deux sommets. | Hémoptysie au début; aucune hémorrhagie depuis 8 mois. | Diarrhée accidentelle le 7 juillet. |
| 4. M. Louise Nallet, 29 ans, morte le 11 juillet 1868. | 7 mois. | Cavernes dans les deux poumons, à droite surtout. | Rien. | Rien. |
| 5. André Gardien, 18 ans, mort le 10 juillet 1868. | 4 mois. | Cavernes dans les deux poumons, à droite surtout. Autopsie. | Quelques épistaxis avant d'être malade et durant la maladie, une seule fois, quelques gouttes de sang par le nez. | Diarrhée les trois derniers jours de la vie. |
| 6. P. Amb. Louit, 32 ans, mort le 24 juillet 1868. | 11 mois. | Cavernes à gauche. Induration du poumon droit. Autopsie. | Quelques crachats hémoptoïques. Purpura des jambes. | Rien. |
| 7. M. D. Daupuis, 57 ans, morte le 20 novembre 1856. | Longue ? | Cavernes multiples des deux poumons. Autopsie. | (?) | Diarrhée depuis quelque temps (?). |

Avant de faire aucun commentaire sur ce tableau, je vais dresser celui des douze malades que j'ai vus mourir sans avoir jamais présenté de pigmentations cutanées.

*Phthisiques sans pigmentations.*

| NOM ET AGE. | DURÉE. | ÉTAT DES POUMONS. | ACCIDENTS hémorrhagiques. | ACCIDENTS intestinaux. |
|---|---|---|---|---|
| 1. Marius Nivière, 47 ans, mort le 26 mai 1868. | 2 ans. | Ramollissement au début. | Sept hémoptysies graves en 12 jours. | Rien. |
| 2. J. Bouteille, 27 ans, mort le 14 juin 1868. | 9 mois. | Tout le sommet droit semé de cavernes ; le gauche est induré. Autopsie. | Pas d'hémoptysies, épistaxis journalières pendant 2 mois. | Rien. |
| 3. Basile Muras, 38 ans, mort le 13 août 1868. | Quelques mois (?). | Cavernes. | Hémoptysies journalières et abondantes pendant 20 jours. | Rien. |
| 4. F. Couturier, 39 ans, mort le 24 juillet 1868. | 1 an et demi. | Poumons farcis d'îlots caséeux. Autopsie. | Rien. | Diarrhée pendant près de 7 mois. |
| 5. Marie Edric, 27 ans, morte le 10 août 1868. | Quelques mois (?). | Poumon droit farci de cavernes, le gauche est tuberculeux au sommet. Autopsie. | Crachats hémoptoïques, puis épistaxis assez abondantes. | Diarrhée de temps en temps. |
| 6. Étienne Lacôte, 31 ans, mort le 22 août 1868. | 15 mois. | Vastes cavernes dans les deux poumons. Autopsie. | Hémoptysies au début, quelques épistaxis, puis hémoptysies foudroyantes. | Rien. |
| 7. M. L. Bernard, 20 ans, morte le 26 août 1868. | 4 mois (?) | Poumons farcis de tubercules. Autopsie. | Hémoptysies abondantes, deux mois avant la mort | Diarrhée et péritonite. |
| 8. Henriette Auclair, 34 ans, morte le 26 mai 1868. | 3 ans. | Cavernes aux deux poumons. | Crachats hémoptoïques au début, épistaxis fréquentes et abondantes. | Diarrhée pendant les derniers mois |
| 9. André Allard, 62 ans, mort le 21 mai 1868. | 7 mois. | Fonte purulente des deux sommets. | Crachats hémoptoïques au début. | Rien. |
| 10. Pierre Revilihac, 32 ans, mort le 10 novembre 1868. | 4 mois. | Cavernes au sommet droit, induration à gauche. | Hémoptysies au début, épistaxis abondante avant la mort. | Induration phlegmoneuse à l'hypochondre gauche. |

| NOM ET AGE. | DURÉE. | ETAT DES POUMONS. | ACCIDENTS hémorrhagiques. | ACCIDENTS intestinaux. |
|---|---|---|---|---|
| 11. Laurent Garguet, 50 ans, mort le 18 septembre 1868. | (?) | Ramollissement des tubercules. | Pendant un mois, hémoptysies si graves que la dernière tue le malade. | Rien. |
| 12. M. Génestine, 28 ans, mort le 20 septembre 1868. | 2 ans et demi. | Fonte purulente du poumon gauche, îlots caséeux du droit. Autopsie. | Rien. | Diarrhée incoercible pendant les trois derniers mois. |

Maintenant, comparons les faits mis en regard dans ces deux tableaux :

1. L'*âge* ne donne que des résultats indifférents.

2. La *durée* de la maladie paraît avoir une moyenne plus courte chez les phthisiques atteints de pigmentations.

3. L'*état des poumons*, constaté par l'autopsie, quand on a pu la faire, ou au moins par l'auscultation et les autres moyens d'investigation, arrive tôt ou tard au même degré, de part et d'autre, à moins que la mort prématurée n'arrive à la suite de pertes excessives de sang, comme pour les faits 1, 2, 6 et 11 du second tableau.

4 et 5. Mais, dans les deux catégories d'observations, deux circonstances, les accidents hémorrhagiques (*hémoptysies* et *épistaxis*) et les accidents intestinaux (généralement représentés par la *diarrhée*), présentent des différences remarquables. Dans le premier tableau, sur sept malades, trois n'ont eu aucun accident hémorrhagique, trois autres ont eu une fois ou deux des épistaxis insignifiantes ; quant au septième cas, c'est le seul que je n'aie pas observé moi-même, et rien dans sa relation n'indique si le malade a eu ou non des hémoptysies. Quoi qu'il en soit, six cas bien observés, six malades sans accidents hémorrhagiques. Sur douze malades du second tableau, au contraire, on n'en compte que deux qui n'aient pas éprouvé du tout d'accidents hémorrhagiques et un chez lequel ils ont été légers. Tous les autres ont des épistaxis et des hémoptysies très-

graves, et la mort quatre fois a été déterminée ou tout au moins précipitée par ces accidents.

Ainsi, avant que d'autres faits viennent corroborer la règle, en se tenant à ces dix-huit cas, on peut émettre en thèse générale la proposition suivante : *Phthisie sans hémorrhagies, développement de pigmentations cutanées*, et réciproquement : *Phthisie avec hémorrhagies sérieuses, absence de pigmentations.*

Mais ces règles, posées en termes aussi formels, reçoivent immédiatement un double démenti dans les faits 4 et 12 du second tableau : les deux malades, en effet, n'ont jamais eu de pigmentations, quoiqu'ils n'aient éprouvé aucun accident hémorrhagique ; mais il est à remarquer que l'un des malades, pendant les trois derniers mois et l'autre pendant les sept derniers mois, ont souffert de diarrhée incoercible. Ceci nous amène à parler de cet accident si fréquent au terme de la phthisie pulmonaire.

Sur les sept malades du premier tableau, quatre n'eurent pas de diarrhée, deux autres n'en souffrirent que trois et huit jours avant la mort et le septième, un temps qui n'a pas été déterminé. Dans le second tableau, six malades ne présentèrent aucun accident intestinal, ce sont ceux-là même qui offrirent les hémorrhagies les plus graves ; un eut la diarrhée de temps en temps seulement, mais il n'eut aussi que des épistaxis et des crachats hémoptoïques ; deux autres éprouvèrent des symptômes analogues ; enfin, les n$^{os}$ 4 et 12 sont tourmentés pendant trois et sept mois par un flux incoercible, et, comme je l'ai déjà fait remarquer, ce sont précisément ces deux malades qui n'ont pas eu d'hémoptysies.

Complétant donc les deux propositions émises plus haut, on peut dire, d'après ces deux tableaux : *on trouve les pigmentations cutanées chez les malades qui ne présentent ni accidents hémorrhagiques graves ni diarrhée incoercible.* Sur dix-huit cas, seize confirment la règle : un, celui du n° 7 du premier tableau, est douteux, faute de renseignements suffisants ; un autre, celui du n° 9 du second tableau, fait exception, mais il est bon d'ajouter que le malade auquel il appartient était dans des con-

ditions bien exceptionnelles : lorsqu'il vint mourrir à l'hôpital, il y avait, disait-il, dix-huit mois qu'il vivait avec deux sous par jour.

Les faits moins probants de malades vivant encore confirment-ils la règle précédente? Complétement, pour les observations I, III, V, VI, relatées plus haut; dans les observations VII et VIII, où le masque facial est très-limité, il y a eu, tout à fait au début, quelques pertes de sang, insignifiantes surtout chez le second malade.

Voici d'autres faits recueillis sommairement dans les salles de l'Hôtel-Dieu de Lyon.

Obs. XI. — Joseph Chaurioux, atteint depuis un an d'accidents phymiques avec lésion pulmonaire avancée surtout à droite. Pas d'hémoptysie ni d'épistaxis, pas de diarrhée, pas de fièvre, sueurs nocturnes. *Masque facial au début.*

Obs. XII. — Jules Royer, malade depuis sept mois, cavernes au sommet droit. Jamais ni hémoptysies ni épistaxis, pas de diarrhée, sueurs profuses, fièvre; état général très-mauvais. *Coloration pigmentaire bien marquée déjà sur les côtés du nez et le front.*

Obs. XIII. — Benoîte Rouge, 17 ans, non encore réglée; énorme caverne à gauche, état général mauvais. N'a pas eu d'épistaxis, n'eut que des hémoptysies légères, mais souffre fréquemment de diarrhée opiniâtre. *Pas de masque*, le teint est très-pâle.

Obs. XIV. — Mariette Regnillon, 33 ans, toux, sueurs nocturnes depuis dix-huit mois, pas d'hémoptysies, *pas de masque*, quoiqu'il y ait des cavernes à gauche, mais diarrhée incoercible depuis deux mois.

Obs. XV. — Eustache Dapent, 39 ans, malade depuis un an. Arrivé au troisième degré de la phthisie. Sueurs profuses, une seule hémoptysie, diarrhée jamais, quoique les fonctions digestives soient médiocres. *Pigmentation très-marquée et étendue non-seulement à la face, mais encore sur la poitrine.*

Obs. XVI. — Joseph Challon, 30 ans, malade depuis dix mois, sueurs nocturnes, gargouillements à gauche, pas d'hémorrhagies, un peu de fièvre, pas de diarrhée et *commencement de pigmentation à la face.*

Obs. XVII. — Claude Juenet, 33 ans, malade depuis quatre mois, ni hémoptysies ni épistaxis, quelquefois un peu de diarrhée qu'on arrête toujours facilement. La face s'est un peu obscurcie, *mais la pigmentation est marquée surtout aux mains, qui sont très-foncées.*

Obs. XVIII. — Marie Perraud, 30 ans, phthisie pulmonaire arrivée au troisième degré sans que la malade ait jamais souffert; ni hémoptysies ni épistaxis, sueurs modérées. Pas de diarrhée ; état général mauvais. *Masque facial au début, déjà bien marqué.*

Je ne multiplierai pas davantage les exemples; qu'il me suffise de dire que je pourrais en citer encore une dizaine complétement probants pour la règle que je soutiens. Toutefois, j'ai rencontré une exception flagrante, la voici :

Obs. XIX. — Claude Veyret, 39 ans, malade depuis trois ans et demi; lésion pulmonaire arrivée au commencement du troisième degré. *Hémoptysies au début*, puis, à diverses reprises, crachats striés de sang. Sueurs profuses; *diarrhée modérée et habituelle*, et néanmoins, *pigmentation cutanée du visage, évidente*, formant un masque à limites irrégulières, ce qui est rare.

Voici une observation d'un autre genre que je dois à l'obligeance de mon collègue Daniel Mollière.

Obs. XX. — La femme N..., âgée de 35 ans, couturière, entre le 8 août 1868 à l'hôpital de la Croix-Rousse, salle Sainte-Clotilde, n° 53. Symptômes d'hystérie et vomissements depuis huit mois, à chaque retour des règles, lesquelles se sont complétement supprimées depuis trois mois. Hémoptysie le 2 août, peu grave, mais bien symptomatique de lésions pulmonaires, car l'auscultation découvre de la résonnance de la voix au sommet droit, et des craquements au sommet gauche.

Durant le mois d'août et le commencement de septembre, cette femme, outre les vomissements, présente des signes de paralysie aux membres inférieurs. Ces symptômes fixant l'attention, on ne s'aperçut guère que vers le 15 septembre que la face prenait une teinte foncée caractéristique. Bientôt le visage tout entier revêtit la nuance sombre des colorations pigmentaires, et de plus, sur le front et sur la joue droite, se formèrent deux taches plus foncées que partout ailleurs. L'auscultation, à cette époque, trouve les craquements plus abondants à gauche, et un certain nombre déjà s'entendent au sommet droit.

A partir de cette époque, afin de mieux observer le développement de la pigmentation, on faisait fréquemment laver la figure à cette femme. Le développement était rapide, lorsque le 26 septembre, après des vomissements violents, la femme N... est prise d'une épistaxis abondante. Pendant toute la nuit du 26 au 27, elle saigna encore par le nez, et le 27 au soir, de nouveau elle perdit du sang. Quelques jours plus tard, on s'aperçut que la teinte générale de la face avait diminué d'intensité ; bientôt, la malade signala elle-même la disparition presque complète des deux taches notées au front et à la joue droite, et au commencement du mois d'octobre, la teinte du masque était remarquablement diminuée.

Si l'on veut considérer ce fait comme exception à la règle, en ce qu'il présente des épistaxis abondantes chez une femme atteinte de pigmentation faciale, il faut avouer que cette exception est singulièrement confirmative, car elle démontre, par la diminution du pigment, l'antagonisme qui paraît exister entre les pigmentations et les hémorrhagies chez les phthisiques.

Du reste, ce n'est pas exclusivement chez les phthisiques qu'on a observé cet antagonisme. Rayer et, avant lui, un certain nombre de pathologistes, avaient remarqué la fréquence des dépôts pigmentaires cutanés, lorsque chez la femme se supprime ou se modifie une hémorrhagie toute physiologique, la menstruation. J'ai cherché à établir cet antagonisme entre le pigment et le flux cataménial par des observations variées, publiées récemment dans la *Gazette hebdomadaire;* en comparant ces observations à celles qui ont rapport aux pigmentations chez les phthisiques, on constatera souvent de singulières ressemblances.

Quoique les accidents diarrhéiques soient relativement plus rares chez les phthisiques atteints de pigmentations cutanées que chez ceux qui en demeurent indemnes, il n'en faut pas conclure que les fonctions digestives s'exécutent mieux chez les premiers. Les uns et les autres, à quelques variétés près, arrivent au même résultat, traduit par un amaigrissement très-avancé.

6. Les troubles divers de la *menstruation* sont difficiles à apprécier au point de vue qui nous occupe. Cette fonction se supprime généralement au terme des affections chroniques, et

comme les pigmentations n'apparaissent guère qu'au troisième degré de la phthisie, il s'ensuit qu'on ne sait si le trouble des règles doit être attribué à la forme de la maladie ou à la maladie seule, quelle qu'en soit la forme. Cependant, deux fois j'ai constaté la persistance du flux cataménial chez des femmes atteintes de vastes cavernes et dont aucun organe n'était pigmenté, et je l'ai toujours trouvé supprimé ou singulièrement amoindri chez toutes celles qui présentaient quelque coloration pigmentaire pathologique.

7. Les *sueurs* ont été notées aussi bien que possible chez quatorze malades offrant des pigmentations cutanées et chez dix-huit autres n'en offrant pas, tous, bien entendu, étaient arrivés à peu près au même degré. Chez les quatorze premiers malades, six n'eurent pas de sueurs, trois en présentèrent d'assez modérées et cinq de très-abondantes. Chez les dix-huit phthisiques ordinaires, deux n'ont pas eu de sueurs, trois en présentèrent de médiocres, et douze eurent une sudation excessive. D'après ces chiffres, les sueurs seraient, en moyenne, plus abondantes chez les phthisiques ordinaires. Cela tient, sans doute, à ce que ceux-ci, éprouvant ou ayant éprouvé des hémorrhagies plus ou moins abondantes, sont sous l'influence d'une cause de débilitation de plus. Quant aux qualités des sueurs, rien de particulier n'a été noté à cet égard.

8. Les *urines*, chez les phthisiques atteints de pigmentations, sont rares, très-colorées et limpides. Elles ne déposent pas par le refroidissement ; toutefois, sur le champ du microscope, elles donnent naissance à une multitude de cristaux de phosphate et d'oxalate de chaux. Elles n'ont jamais paru contenir ni albumine ni sucre. Par l'acide nitrique, souvent elles se partagent en zones colorées dont la plus élevée revêt une teinte brun violacée.

Il y a quelques mois, le docteur Bergeret, de Châlon-sur-Saône, adressa à la Société impériale de médecine de Lyon un mémoire dans lequel étaient décrits et dessinés un grand nombre de parasites végétaux qu'il prétend avoir rencontrés dans les urines, chez différents malades. Malgré de minutieuses recherches, je n'ai trouvé rien de semblable chez les phthisiques.

9. A la suite de savantes recherches dans le but de détermi-

ner la *température* du corps chez les phthisiques, le docteur Sidney-Ringer (1) avança des propositions dont la première est celle-ci : « Il y a probablement élévation continue de la température du corps dans tous les cas où le tubercule se dépose dans l'un quelconque des organes. » Cette élévation est facile à constater, et chez tous les phthisiques arrivés aux mêmes lésions, qu'ils soient pigmentés ou non, les différences de hauteur entre les degrés atteints sont minimes. Mais au milieu de cet excès constant, la température n'en est pas moins soumise à toutes les fluctuations que lui impriment les accidents secondaires de la maladie, les complications et quelquefois la médication, et ces causes semblent jouer quelquefois un plus grand rôle que ne l'admet le docteur Sidney-Ringer. Quoi qu'il en soit,

Premier tableau.

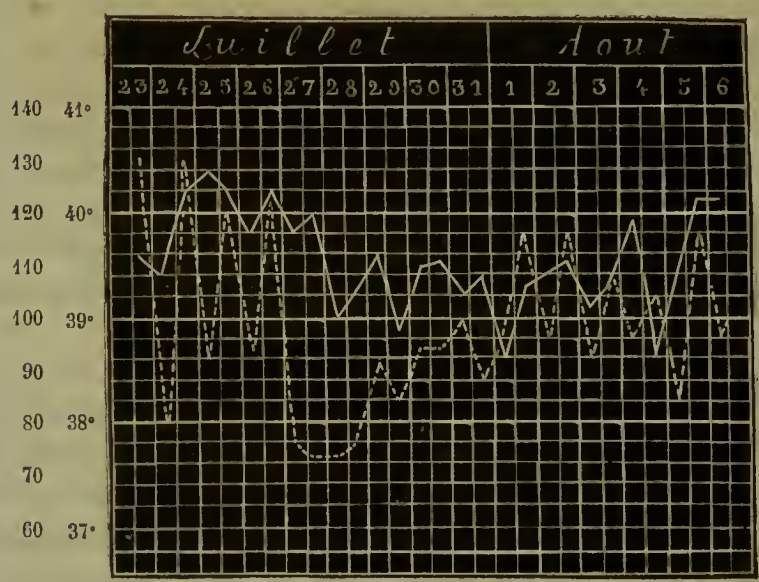


la température présente-t-elle quelque chose de particulier chez les phthisiques à colorations cutanées ? Le seul moyen de tenter une réponse, c'est de fournir des exemples : le tableau n° 1 présente la courbe de température axillaire et celle du pouls

(1) Voyez *Recherches sur la température du corps dans la phthisie pulmonaire*, par Sidney-Ringer, professeur de l'University College, in *Archives générales de médecine*, année 1866, t. I, p. 402.

d'une femme phthisique sans pigmentation, quelque temps avant la mort.

Dans ce premier tableau, tout s'explique facilement : du 23 juillet au 26, la femme est atteinte chaque jour d'un de ces accès intermittents qu'on retrouve si souvent lorsque quelque organe important fournit une abondante quantité de pus. L'abaissement relatif de température les 27 et 28 juillet fut causé par l'administration du sulfate de quinine. Puis, du 29 au 31, le thermomètre revint par gradations à son niveau habituel pour marquer de nouvelles saccades journalières dues au rétablissement de l'élément intermittent. — Dans le second tableau est figurée la courbe de température d'un malade qui

Deuxième tableau.

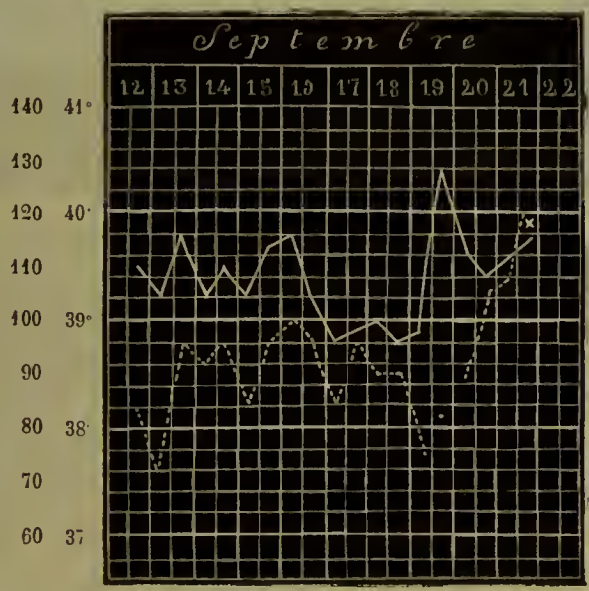


mourut d'hémoptysies répétées. Ici encore, tout s'explique, chaque abaissement correspond au moment qui suit la perte de sang, chaque réascension est due à ce mouvement fébrile que Niemeyer attribue à la présence de caillots dans les poumons. — Mais il est bien moins aisé de se rendre compte de certaines variations chez les phthisiques atteints de pigmentations. Ainsi, dans le tableau 3, qui représente la courbe de température du malade Rousset pendant les vingt derniers jours de son existence, on voit encore, dans une décroissance graduelle, la cha-

leur augmenter le soir; mais il est d'autres variations, celle du 24 juillet, par exemple, et celle du 29, qu'aucun symptôme ne

Troisième tableau.

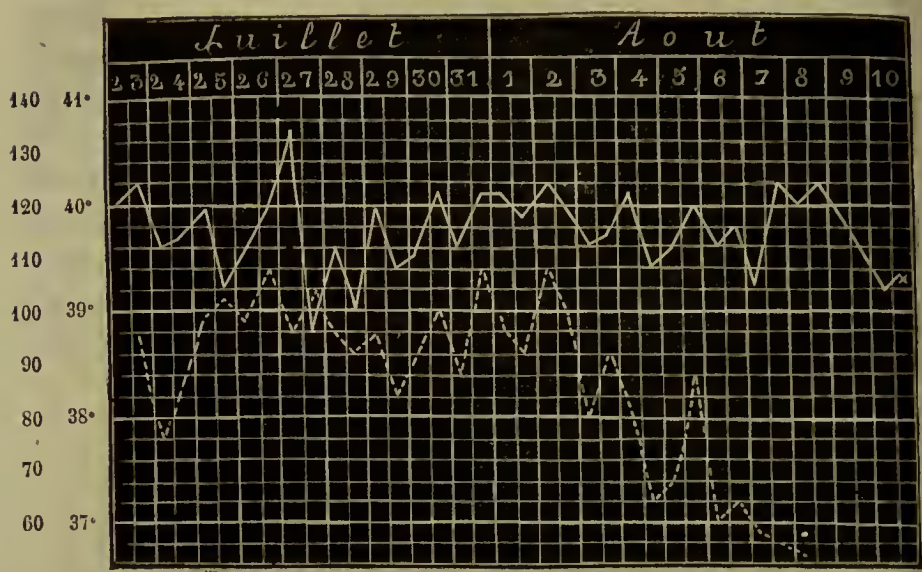


peut expliquer. La même remarque est applicable à deux autres malades dont j'ai dressé le tableau de température.

Quant au *pouls*, on peut dire, en termes généraux, qu'il suit, mais de loin, les mouvements de la température. C'est qu'au dernier degré de la phthisie, les courbes indiquent bien le nombre des pulsations, mais sont incapables, plus qu'en aucun autre cas, de laisser pressentir les qualités du pouls. C'est pourquoi les données qu'elles fournissent m'ont paru négatives au point de vue de la distinction des phthisiques atteints de pigmentations et des phthisiques ordinaires.

**10.** Plusieurs fois, pour juger de l'*état du sang*, j'avais étudié ce fluide recueilli dans le cœur ou les veines du cadavre. Mais les résultats de cet examen se bornèrent à constater un seul fait positif : l'absence de granulations pigmentaires dans le sang des phthisiques à peau bronzée. Pour arriver à des données plus complètes, mieux valait faire la même étude sur le vivant. Dans ce but, M. le docteur Raymond Tripier, qui voulut bien me prêter son concours, choisit dans son service, à l'hôpital de la Croix-Rousse, deux phthisiques dont l'un présentait une pig-

mentation cutanée assez prononcée (c'est le malade de l'observation VI), et dont l'autre n'en portait aucune trace et avait des hémoptysies. Ces deux malades étaient à peu près du même âge, l'état général était passable chez tous les deux, et quoiqu'ils fussent arrivés au début du troisième degré, ils jouissaient d'une de ces rémittences passagères qu'on rencontre quelquefois même à une période avancée.

Une piqûre fut pratiquée au doigt indicateur de chaque malade. Chez le phthisique à coloration bronzée, le sang sortit spontanément et forma rapidement une gouttelette bien colorée ; chez l'autre malade, le sang arriva si lentement, qu'on fut obligé de presser l'extrémité du doigt et la gouttelette parut beaucoup plus pâle. Sur le porte-objet, les deux gouttes aplaties entre deux verres présentaient à peu près le même aspect à l'œil nu ; mais à un assez fort grossissement, les différences s'accentuèrent. Chez le phthisique indemne de pigmentation, les globules blancs parurent environ huit ou dix fois plus nombreux qu'à l'état normal ; les globules rouges n'étaient point déformés, mais ils semblaient pâles, laissaient entre eux de larges espaces, s'empilaient mal, et manquaient, pour ainsi dire, de cette *cohésion* qui semble unir les globules rouges dans un sang bien normal. Dans le sang du phthisique atteint de pigmentation, la quantité des globules blancs ne parut pas exagérée, les globules rouges ne présentèrent rien de particulier. Il fut impossible de découvrir la moindre granulation pigmentaire dans le sang.

## CHAPITRE III

### ANATOMIE PATHOLOGIQUE.

Les innombrables nécropsies de phthisiques qu'on trouve dans une multitude d'ouvrages ne peuvent fournir le moindre renseignement, au point de vue qui nous occupe. Dans aucune de celles que j'ai lues, personne n'a spécifié si le malade avait été atteint de pigmentations cutanées, et il est impossible d'en déduire la moindre conclusion puisqu'on ne peut établir la

coïncidence des lésions internes et de l'accumulation du pigment dans la peau.

Un seul fait existe dans la science, c'est celui de M. Luton. Je le reproduis ici avec l'observation telle qu'elle se trouve dans les *Mémoires de la Société de biologie.*

Obs. XXI. — La nommée Daupuis (Marie-Désirée), âgée de cinquante-sept ans, découpeuse, née à Paris, entra le 8 novembre, dans le service de M. Gubler, à l'hôpital Beaujon, en présentant tous les signes d'une tuberculisation pulmonaire très-avancée.

Elle tousse depuis l'âge de vingt-huit ou trente ans, c'est-à-dire depuis près de dix-sept ans. Depuis quelque temps elle est tourmentée par une diarrhée que rien ne peut arrêter.

On entend, des deux côtés de la poitrine, en avant et en arrière, vers le sommet des deux poumons, du souffle caverneux et du gargouillement. Il semble cependant qu'il y ait une prédominance pour l'intensité des symptômes du côté gauche.

Cette femme est très-amaigrie ; elle tousse continuellement et rejette en abondance des crachats purulents. Mais ce qui est le plus remarquable en elle, c'est qu'elle semble être masquée comme une femme enceinte. Sur le front, sont des plaques de couleur bistre sale, non disposées en couches uniformes, mais donnant à la peau un aspect marbré. Il existe entre la racine des cheveux et le point où commencent ces taches brunes un intervalle d'un travers de doigt environ.

Ces taches existent aussi sur les joues, mais elles y sont plus rares ; elles manquent dans la partie la plus reculée, celle qui correspond au bord postérieur de la branche de la mâchoire. Les plis de la peau qui font suite à la commissure externe des paupières sont de couleur foncée, de nuance sépia, comme l'aréole du mamelon chez une femme brune, ou comme la peau du scrotum chez un *sang-mêlé.*

La face dorsale des mains et des poignets contraste par sa couleur brun sale avec la peau des avant-bras qui est colorée comme celle du reste du corps ; mais ici la teinte est uniforme.

Or, on devra remarquer que cette femme est découpeuse d'étoffes, et qu'elle n'est pas, par conséquent, occupée à des travaux qui peuvent altérer la couleur de la peau et des mains, épaissir l'épiderme, etc. Toutes ces colorations résistent au lavage.

Le reste de la peau du corps présente cette teinte d'un brun sale et terreux comme chez tous les phthisiques arrivés à la fin de leur maladie.

Les cheveux sont peu abondants, de couleur châtain foncé et mêlés de cheveux gris.

Cette femme s'observait peu ; elle ne saurait dire à quelle époque sa figure s'est ainsi colorée. Elle a eu trois enfants ; il y a bientôt vingt-cinq ans qu'a eu lieu le dernier accouchement. Elle a cessé d'être réglée à l'âge de cinquante ans. — Elle a succombé le 20 novembre sans présenter rien de nouveau qui soit à noter.

*A l'autopsie*, on a trouvé les deux poumons désorganisés par la dégénérescence tuberculeuse et creusés de cavernes offrant une capacité variable et remplies de pus.

Les *capsules surrénales n'ont présenté aucune altération :* la droite pesait 3 grammes, la gauche 3gr,50. Rien ne paraissait modifié dans leur structure, dans leur volume ni dans la couleur des deux substances qui les constituent. Les capsules surrénales d'un homme mort de dyssenterie chronique, examinées comparativement, offrent absolument le même aspect. Or, cet individu n'était pas marqué.

La peau n'a pas été examinée pour savoir si la coloration anormale dépendait du pigment accumulé en plus ou moins grande abondance ou de toute autre cause.

Cette observation confirme en bien des points la description que j'ai donnée des colorations cutanées. Quant à l'autopsie, sa relation incomplète n'a pour but que de fournir un fait de pigmentation de la peau sans lésion des capsules surrénales.

Voici une autre observation suivie d'une nécropsie plus complète :

Obs. XXII. — Tubercules pulmonaires en fonte purulente ; vastes cavernes ; pas d'hémorrhagies ; masque facial très-prononcé. Mort et autopsie. André Gardien, dix-huit ans, tisseur, tempérament effacé, constitution médiocre. Cheveux châtain foncé. Pas d'hérédité.

Entré le 29 mai 1868, salle Saint-Eucher, n° 14.

Le malade rapporte que l'affection dont il est atteint ne remonte qu'à trois mois. Il se portait bien auparavant ; il avait quelquefois des épistaxis qui ne se sont jamais renouvelées depuis et *il n'a jamais eu d'hémoptysies.* Donc, il y a trois mois, il est pris d'une toux sèche et fréquente, sans expectoration ; d'un peu de fièvre le soir, de diminution des forces et de l'appétit. Bientôt il maigrit rapidement, se sent oppressé sans éprouver de douleurs dans les parois thoraciques, et se trouve enfin obligé de cesser tout travail. Il garde le lit depuis quinze jours.

A son entrée à l'hôpital, faiblesse et amaigrissement considérables; dyspnée. Respiration à 56, pouls à 116, et température axillaire à 37° 3/5. Œil éteint, intelligence engourdie, sueurs excessives.

Langue blanche, appétit médiocre.

La percussion et l'auscultation donnent les signes d'une tuberculose très-avancée à gauche et plus avancée encore à droite.

Peau décolorée sur le corps; à la face, *pigmentation jaune brun* du nez, des joues et du front, assez régulière et formée de larges taches. La teinte est plus foncée aux pommettes et au milieu du front que partout ailleurs. Les mains, la poitrine, tout le reste du corps est simplement terreux.

La maladie, rapide dans ses progrès, s'accompagna constamment d'un état fébrile intense. Le 7 juin, la percussion donne sous la clavicule droite un bruit de pot fêlé bien marqué; vers la fin du même mois, le malade tombe dans le marasme, on remarque alors un œdème douloureux et chaud de tout le membre inférieur droit avec dilatation des veines superficielles. — La coloration de la face se fonce.

Le 7 juillet, le marasme augmente; survient la diarrhée et le malade meurt le 10.

*Autopsie* le 12 juillet, par un temps assez chaud.

Les deux poumons sont farcis de cavernes grosses, pour la plupart, comme des noix; deux seulement sont plus grandes : l'une, au sommet du poumon droit, pourrait renfermer un œuf; l'autre, à la base du poumon gauche, recevrait facilement le poing. Le poumon droit est relié sur toute sa face aux parois thoraciques par des adhérences fibreuses de formation ancienne. Le poumon gauche, manifestement enflammé dans les points bien rares où l'on ne trouve pas de cavernes, baigne dans un épanchement séreux et récent qui remplit la cavité pleurale; les feuillets pariétal et viscéral de la plèvre gauche ne sont reliés par aucune adhérence, mais ils sont très-épaissis, granuleux, jaunâtres, friables.

Le cœur paraît normal, les deux ventricules sont remplis de caillots noirs.

Le foie est un peu plus volumineux qu'à l'état normal et graisseux.

Les capsules surrénales *sont intactes;* la droite pèse 2$^{gr}$,80 et la gauche 3$^{gr}$,10. — Les reins sont normaux.

La rate *est très-volumineuse*, d'une teinte noire, surtout à l'extrémité inférieure, elle est d'une friabilité excessive et gorgée d'une boue abondante, noire, très-diffluente.

Tous les ganglions bronchiques sont d'un volume extraordinaire, surtout à droite; ils forment des masses caséeuses dont quelques-unes son

sur le point d'entrer en diffluence. Les ganglions mésentériques sont également tous malades ; les uns, et ce sont les plus nombreux, ont le volume d'une noisette ; leur tissu a moins l'apparence caséeuse ; ils sont noirs et contiennent un suc qu'on exprime par pression entre les doigts ; les autres, au nombre de six, varient du volume d'une noix à celui d'un œuf de poule et sont situés à droite de la partie inférieure de l'aorte. Le plus volumineux, de la grosseur du poing, formé d'une substance caséeuse concrète, parfaitement enkystée dans une zone de tissu fibreux, est à cheval sur la veine iliaque externe, à son origine. L'iliaque interne est perméable, d'un volume un peu plus fort que celui du côté opposé ; l'iliaque externe, écrasée à son origine, est grosse comme le doigt médius, dure et remplie par un caillot fibrineux, grisâtre, résistant et formé de couches concentriques séparables les unes des autres. Cette thrombose se continuait dans la crurale jusqu'au creux proplité, là le caillot se bifurquait avec le vaisseau et suivait les ramifications veineuses jusqu'à la quatrième ou cinquième subdivision. Le volume du membre inférieur droit, grâce à l'œdème, est deux fois au moins plus considérable que celui du gauche qui participe à l'amaigrissement général du cadavre.

On trouve quelques plaques de Peyer ulcérées. L'estomac est petit.

Le cerveau et la moelle n'offrent rien de particulier.

Cette autopsie montre combien est embarrassant le choix à faire des lésions susceptibles de déterminer le masque ou qu'on pourrait en accuser. Le choix n'est pas moins embarrassant à faire dans les nécropsies suivantes :

*Autopsie* de Pierre-Ambroise Louit (malade de l'obs. IV). La nécropsie complète n'ayant pas été autorisée, on dut se contenter d'une très-courte incision du flanc gauche par laquelle on extrait :

1° La rate : elle est énorme, se déchire en passant par l'ouverture étroite et laisse couler en abondance une boue noire et fluide ; ses lambeaux réunis, malgré l'affaissement causé par l'issue de la boue, forment encore une glande au moins trois fois plus grosse qu'à l'état normal ;

2° Des débris des poumons complétement baignés de pus et troués de cavernes ;

3° Les capsules surrénales en parfait état, ni déformées, ni tuberculeuses ; la gauche, qui paraît plus volumineuse, pèse $3^{gr},50$ ;

4° Un paquet de ganglions lymphatiques de la grosseur d'un haricot au volume d'une fève ; ces ganglions ne sont pas caséeux, mais très-durs, grisâtres et parfois marbrés. Par la pression on en fait jaillir un suc

coloré qui, pas plus que chez A. Gardien, ne donna de granulations pigmentaires sur le champ du microscope;

5° Enfin, le lobe gauche du foie. L'organe est volumineux, jaunâtre, graisseux.

Quoique incomplète, cette autopsie se rapproche par tous les points qu'on a pu mettre en lumière, de celle d'André Gardien. La nécropsie suivante (celle de Rousset, obs. X), due à mon collègue H. Mollière, consacre toutes ces analogies :

Autopsie pratiquée le 12 septembre 1868. Peau entièrement bronzée.

Poumons indurés partout, très-durs en certains points. Petites masses caséeuses dans toute leur étendue; pas un endroit n'est sain. A la base et en avant, on rencontre quelques parties emphysémateuses également farcies de dépôts caséeux qui souvent sont confluents et partout tranchent, par leur coloration jaune, sur les parties voisines qui sont indurées et colorées en rouge vif. Aux deux sommets, existent d'énormes cavernes remplies d'une sanie noirâtre. Les coupes fraîches de ces deux poumons sont parfaitement semblables à celles que représentent les magnifiques planches qui se trouvent à la fin de l'ouvrage de MM. Hérard et Cornil.

Les ganglions bronchiques sont tous caséeux; ceux du cou le sont également pour la plupart.

La trachée est injectée; le larynx présente des ulcérations considérables au niveau des cordes vocales; le cartilage aryténoïde est dénudé d'un côté et l'on trouve en ce point un dépôt de nature caséeuse de la grosseur d'un grain de chènevis.

Le cœur est parfaitement sain; il existe un gros ganglion induré entre la naissance de l'aorte et celui de l'artère pulmonaire. Le péricarde porte des plaques laiteuses, signes évidents d'une inflammation.

Le foie paraît sain.

La rate, triplée de volume, présente à la coupe une consistance dure et une coloration noirâtre des plus accentuées.

Les capsules surrénales sont normales; celle de gauche, parfaitement saine dans ses deux substances, est un peu plus volumineuse que celle du côté opposé.

Les ganglions abdominaux, aussi bien ceux de la région prévertébrale que ceux du mésentère, sont tous caséeux à la coupe.

L'intestin est couvert de noyaux également caséeux de la grosseur d'un petit pois Dans l'intérieur de l'organe, on constate des ulcérations

circulaires et noirâtres de l'étendue d'une pièce de 20 centimes. Çà et là, sous la muqueuse, se trouvent de petites granulations.

Quelques jours après cette nécropsie, des coupes pratiquées sur les poumons desséchés ont été étudiées au microscope par M. Raymond Tripier, qui n'a trouvé partout que de la pneumonie caséeuse et nulle part de granulations tuberculeuses.

A ces quatre autopsies se bornent, malheureusement, les renseignements nécroscopiques que je puis donner sur les phthisiques à pigmentations cutanées.

Voici maintenant les observations résumées et l'autopsie de quelques phthisiques qui tous ont eu des accidents hémorrhagiques graves ou une diarrhée incoercible plusieurs mois avant la mort.

Obs. XXIII. — Michel Génestine, vingt-huit ans, est atteint d'une phthisie pulmonaire datant de près de trois ans, avancée surtout au poumon gauche. Jamais d'hémoptysies. Troubles digestifs internes traduits par des vomissements très-fréquents et une diarrhée incoercible qui date de trois mois. Amaigrissement extraordinaire. Pas de pigmentation cutanée. Mort le 20 septembre 1868.

*A l'autopsie*, on trouve le poumon gauche rempli de petites cavernes à la base et troué d'une cavité beaucoup plus vaste au sommet. Le poumon droit, semé d'îlots caséeux au lobe supérieur, est presque normal en bas. — Cœur normal.

Les ganglions du thorax sont sains, ceux du mésentère sont un peu hypertrophiés, mais non caséeux. L'intestin est rétracté, vide, creusé d'ulcérations arrondies au niveau des plaques de Peyer.

Intégrité complète de la rate, des capsules surrénales et des reins. Le foie est gros et graisseux.

Le membre inférieur droit est œdématié, la veine iliaque est le siége d'une thrombose que n'explique aucun arrêt du sang par compression du vaisseau.

Obs. XXIV. (Due à mon collègue H. Mollière.) — Étienne Lacote, phthisie pulmonaire datant de quinze mois et présentant aux deux sommets les signes de lésions également avancées. Hémoptysies très-abondantes il y a six mois, pas de sueurs nocturnes. Un peu de diarrhée. Digestions passables. Pas de pigmentation. — Du 18 au 22 août, hémo-

ptysies très-abondantes, dont la dernière provoque une syncope et la mort le 22 août.

*A l'autopsie*, on trouve à l'ouverture du thorax la face antérieure des deux poumons d'un gris rosé presque naturel. En certains points, en arrière et en haut, existent quelques adhérences pleurales. Des incisions pratiquées au sommet gauche mettent en lumière deux grandes cavernes dont l'une renferme un caillot. Au sommet droit, quatre cavernes dont une énorme. Le reste des poumons est semé de cavernules ; en différents points, on trouve des nodules durs, comme crétifiés, de pneumonie caséeuse.

Rien au cœur ; rien au larynx.

Foie hypertrophié et gras.

Rate un peu congestionnée mais saine. Capsules surrénales intactes. Reins congestionnés et graisseux. Rien absolument aux ganglions thoraciques et abdominaux. Pas d'ulcérations intestinales.

Obs. XXV. — François Couturier, trente-neuf ans ; phthisie pulmonaire datant de six mois, remarquable surtout par des coliques presque continues, avec diarrhée incoercible, dont le malade a souffert pendant près de sept mois. Décoloration des téguments sans trace de pigmentation. Ni fièvre, ni oppression marquées. Marasme et mort le 24 juillet 1868.

*A l'autopsie* on trouve les poumons en grande partie sclérosés et farcis d'îlots de pneumonie caséeuse, dont un grand nombre, surtout aux sommets, étaient ramollis.

Le cœur est sain.

Une partie des ganglions mésentériques est engorgée sans que le volume de ces organes soit très-considérable : les vaisseaux lympathiques afférents sont turgescents et remplis d'un suc lactescent et un peu filant. — Quelques ulcérations tuberculeuses dans l'intestin.

Foie, rate, reins et capsules surrénales à l'état normal.

Obs. XXVI. — Marie Edric, vingt-sept ans. Gibbosité, santé habituelle mauvaise. Phthisie pulmonaire datant de quelques mois seulement, avec épistaxis et hémoptysies à plusieurs reprises. État fébrile habituel. Anasarque passagère, sans albumine dans les urines. Sueurs profuses. Oppression vive et mort le 9 août 1868.

*Autopsie :* Le cadavre n'a aucune trace de pigmentation, l'amaigrissement n'est pas très-avancé.

Des deux poumons, le gauche ne présente que quelques indurations au sommet, il est congestionné ; le droit, au contraire, est farci de caver-

nules dans les deux lobes supérieurs, et le lobe inférieur renferme une caverne où l'on pourrait loger un œuf de poule. Autour des cavernes, granulations tuberculeuses abondantes.

Le cœur, les bronches et le larynx ne présentent aucune particularité.

Le foie est volumineux et graisseux.

La rate, les reins, les capsules surrénales, les ganglions lymphatiques et l'intestin sont parfaitement sains. — Aucune lésion des organes et des vaisseaux ne saurait expliquer l'anasarque passagère observée pendant la vie.

Obs. XXVII. (Due à mon collègue Daniel Mollière). — Marie-Louise Bernard, vingt ans. Etat maladif fort complexe depuis trois ans; fièvre intermittente d'abord, puis ballonnement du ventre, douleurs thoraciques, toux, hémoptysies, symptômes de phthisie pulmonaire; aménorrhée. Quelques jours après son entrée à l'hôpital, survinrent tous les accidents d'une péritonite intense; ballonnement du ventre; douleurs à la pression, fièvre intense, frissons, vomissements, etc. Elle mourut le 26 août, sans avoir présenté de pigmentations cutanées.

*Autopsie :* Les deux plèvres sont dépolies et granuleuses sur toute leur surface; celle du côté gauche présente des adhérences en plusieurs points. Les deux poumons sont partout farcis de granulations sans cavernes ni îlots caséeux.

Le cœur est normal, mais le péricarde est granuleux comme les plèvres.

Le péritoine est partout couvert de granulations grises, confluentes. — Le foie, d'une teinte jaune clair, est ramolli, son volume est au moins deux fois plus considérable qu'à l'état normal.

La rate a son volume normal, elle adhère par un point au lobe gauche du foie et paraît un peu congestionnée, ce qui n'a rien d'étonnant, vu les lésions des organes voisins.

Capsules surrénales et reins sains.

Ganglions bronchiques et abdominaux d'apparence caséeuse, sans avoir un volume considérable.

Dans le petit bassin, on trouve la vessie intacte, et derrière elle une masse informe composée des ovaires hypertrophiés et de l'utérus, ces trois organes formant par leur fusion une cavité centrale remplie de matière caséeuse; à droite seulement on peut reconnaître quelques vestiges de paroi utérine.

Obs. XXVIII. (Due à mon collègue Daniel Mollière.) — Claudine

Pélissier, vingt-neuf ans, malade depuis longtemps, était atteinte d'une phthisie pulmonaire à lésions avancées, surtout à gauche. Elle avait eu anciennement et récemment des hémoptysies assez nombreuses. Sueurs nocturnes, au début seulement; aménorrhée durant les trois derniers mois. Diarrhée de temps en temps. Jamais de pigmentations anormales, mais éphélides assez nombreuses ; elle avait les cheveux blonds. Morte le 23 septembre.

*Autopsie :* Énorme caverne remplaçant tout le poumon gauche. Poumon droit induré presque partout.

Foie, rate, capsules surrénales, reins, ganglions lymphatiques, centres nerveux, tout est normal.

En résumant les données de ces deux séries de nécropsies, on trouve pour les phthisiques atteints de pigmentations cutanées :

1° Désorganisation à peu près complète des deux poumons : les lésions dont ils sont atteints paraissent appartenir à la pneumonie caséeuse ;

2° Dégénérescence hypertrophique très-marquée de la rate;

3° État caséeux généralisé des ganglions lymphatiques ;

4° Lésions modérées du foie;

5° Intégrité parfaite des capsules surrénales.

D'autre part, les lésions présentées à l'autopsie par les phthisiques indemnes de colorations pigmentaires peuvent se résumer ainsi :

1° Lésions des poumons souvent moins profondes et paraissant appartenir à divers genres de tuberculose ;

2° Rate ordinairement saine, quelquefois un peu congestionnée, mais non dégénérée ;

3° État caséeux des ganglions lymphatiques, ou nul ou moins prononcé que chez les phthisiques atteints de pigmentations;

4° Le foie est ordinairement hypertrophié et graisseux ;

5° Les capsules surrénales sont saines.

Je n'inscris en remarque que ces faits généraux : les lésions des autres organes sont trop variables pour qu'elles puissent servir de terme de comparaison. J'en excepterai cependant certains troubles de la circulation, les thromboses par exemple, dont les effets ont été constatés, sinon sur le cadavre, du

moins sur le vivant, plus fréquemment chez les phthisiques plus ou moins pigmentés (1) que chez ceux dont la peau demeure naturelle (2).

Lorsqu'on ne peut fournir qu'un nombre très-limité de faits, fussent-ils en tout concordants comme les quatre autopsies de phthisiques pigmentés que j'ai relatées, il est sage, je crois, de s'abstenir de commentaires *à priori*. La même exception peut se rencontrer quatre fois de suite sous le scalpel. De crainte de conclure du particulier au général, je n'affirmerai rien sur les rapports qui peuvent exister sur la pigmentation de la peau et une forme de phthisie quelconque, entre certains accidents et les lésions de la rate ou des ganglions lymphatiques. J'ai rapporté les faits tels que je les ai observés et je m'en tiens là ; s'il plaît jamais à d'autres de traiter cette question intéressante, ces faits pourront être utiles.

Mais il est une affirmation que bien des auteurs ont soutenue sur des exemples, et que les quatre autopsies en question confirment de nouveau : c'est que les pigmentations anormales ne sont pas liées nécessairement à la lésion des capsules surrénales. Si cette lésion est la règle dans la maladie d'Addison, elle doit être l'exception dans beaucoup d'autres cas où le pigment s'accumule dans l'épaisseur des couches cutanées. Car, nous le verrons bientôt, c'est bien du pigment qui assombrit l'épiderme et rien autre chose ; et nous l'avons vu chez les phthisiques pigmentés comme chez les autres, les capsules étaient saines. Je sais bien que M. Brown-Séquard, apportant l'autorité de son grand nom, attribue aux capsules surrénales le rôle d'organes essentiels à la vie et accuse leur ablation d'une production pigmentaire spéciale dans le sang. Mais je sais aussi qu'on a constaté l'absence des capsules sur des individus qui ont vécu longtemps, et si les expériences de M. Darby confirment l'opinion de M. Brown, celles de Gratiolet, de MM. Philippeaux, Haley, Martin-Magron, Berruti, Châtelain, Schiff, refusent non-seulement aux capsules surrénales une importance capitale pour

(1) Voyez les observations I, II, IV, XXII.

(2) Voyez l'observation XXXIII.

la vie, mais encore mettent en doute la production de pigment dans le sang lorsqu'elles sont enlevées. D'ailleurs, ce pigment, quelqu'un l'a-t-il jamais vu se déposer sous la peau? — personne, pas même M. Brown-Séquard. Il est donc inutile d'insister sur les attributions physiologiques rien moins que prouvées des capsules surrénales.

## CHAPITRE IV.

### ÉTUDE MICROGRAPHIQUE DU PIGMENT CHEZ LES PHTHISIQUES. QUELQUES IDÉES THÉORIQUES.

S'il m'a été impossible de pratiquer un nombre suffisant de nécropsies, du moins m'a-t-il toujours été loisible d'étudier les colorations tégumentaires, soit sur le vivant en raclant la peau du visage, soit en enlevant sur le cadavre quelques lambeaux des téguments.

Il fallait d'abord s'assurer de la présence ou de l'absence de parasites dans les colorations de la face ou des autres régions, chez les phthisiques. A cet effet, chez presque tous les malades, à diverses reprises et partout où les téguments présentaient la teinte bistre ou brune caractéristique, on pratiqua des raclages susceptibles d'enlever les squames furfuracées et les éléments épidermophytiques s'il y en avait. Or, jamais le microscope ne fit découvrir rien qu'on pût raisonnablement attribuer à quelque microspore.

Sur le cadavre, les coupes fraîches de la peau, surtout celles de la face, furent soumises à des examens variés. — Étudiées à la loupe, leur surface ne présenta pas de furfures; souvent on y découvrit des accumulations grisâtres, d'apparence graisseuse; si l'on avait soin de passer sur ces amas un pinceau imbibé d'eau alcoolisée, ils se dissolvaient en grande partie, et laissaient sur les poils du pinceau des corpuscules de toute espèce, dénotant par leurs aspects variés qu'on avait affaire à des agglomérations de poussières au milieu de substance grasse, sébacée. Du reste, ces lavages légers laissaient toujours l'épiderme très-lisse, et au-dessous de lui, par transparence, on voyait la teinte

brunâtre des matières colorantes qu'il semblait recouvrir. Jamais, en variant les préparations, on ne trouva sur le champ du microscope les spores et les filaments que présentent la plupart des *épiphytes*. Une seule fois, dans le magma obtenu par un raclage assez énergique, mon ami D. Mollière découvrit un corps allongé, fusiforme, de 3/10es de millimètre environ de longueur sur 1/10e de largeur, formé d'une sorte de réceptacle contenant quatre cellules, dont la dernière, très-atténuée, se terminait en pointe, tandis que les autres étaient à peu près losangiques. Ce corps, par sa forme, rappelait vaguement la puccinie du favus, mais la ressemblance était bien éloignée. Vainement le chercha-t-on sur le même sujet et sur d'autres, il fut impossible de le découvrir de nouveau; son existence, vu sa nature douteuse, ne peut donc être considérée que comme accidentelle.

Les poils et leurs bulbes ont toujours été trouvés sains dans toute leur continuité.

La surface cutanée et les annexes de la peau n'offrant rien qui expliquât les colorations, il fallait en chercher la raison dans l'épaisseur des téguments, et c'est là, en effet, qu'il fut facile de constater l'existence d'une accumulation anormale de matière pigmentaire.

Mais il est indispensable ici de présenter sur le pigment les opinions de quelques auteurs. On me pardonnera les longues citations qui vont suivre, elles feront peut-être pressentir la nature des substances qui déterminent les colorations pathologiques dans la phthisie pulmonaire.

Le mot de « *pigment*, selon quelques auteurs, et dans un sens » générique, dit M. le professeur Robin, désigne toute matière » à l'état de gouttelettes liquides et demi-liquides, ou de gra- » nulations solides douées d'une coloration propre, verte, » rouge, etc., existant normalement ou pathologiquement dans » les éléments anatomiques, dans leurs interstices, ou dans les » liquides de l'économie. Généralement, espèce de matière de » teinte brune ou roussâtre, paraissant noire, en masse, ou » réellement rousse, qui donne des nuances diverses à la peau » des espèces animales, en passant du jaunâtre au jaune cuivre ou » brun foncé (1). » Les applications peu précises qui, depuis Heu-

(1) Littré et Ch. Robin, *Dictionnaire de médecine*, 12e édit., article PIGMENT.

singer jusqu'à nos jours, ont été faites du mot pigment ne permettent guère une définition générale moins vague. Toutefois, et particulièrement dans ce travail, il convient de restreindre la portée de cette expression en appelant pigment « les ma-
» tières colorantes plus ou moins roussâtres ou brunâtres qui
» imbibent les tissus de l'économie, surtout les cheveux, l'épi-
» derme, etc., ou qui sont répandues dans ces tissus sous forme
» de granulations pigmentaires (1). »

De cette façon, le mot pigment ne désigne plus qu'une classe de matières colorantes dont le caractère spécial est de renfermer de la *mélanine*. « Cette substance organique est demi-solide,
» essentiellement caractérisée par sa couleur pouvant varier du
» noir au brun roussâtre. Elle se dépose peu à peu et sous
» forme de poudre noire dans l'eau où l'on a ajouté une mem-
» brane choroïde, et on l'en sépare par le lavage. L'eau froide
» ne dissout pas cette substance, mais, par une ébullition pro-
» longée, elle prend une couleur noire foncée, et, par les
» acides, elle donne un précipité noir de mélanine proprement
» dite. Son meilleur dissolvant est l'*ammoniaque;* le *chlore* la
» pâlit un peu et en dissout une partie. L'*acide nitrique* la
» change en une masse d'un rouge brun, amère et styptique.
« Elle se dissout à chaud dans la *potasse pure* avec dégagement
» d'ammoniaque; l'acide *chlorhydrique* l'en précipite en flo-
» cons bruns qui se dissolvent facilement à froid dans la po-
» tasse... (2) »

« ... La *mélanine* s'unit dans les organes à divers principes
» azotés et forme de cette façon des particules colorantes qui
» se présentent sous l'aspect de granulations (3). » Ces granulations pénètrent les cellules, rarement la mélanine est en liberté dans les tissus; on la trouve cependant, en certaines conditions, sous forme cristalloïde (Frey).

Ainsi caractérisé par les propriétés de la mélanine, « le pig-
» ment de la peau (pour ne parler que de celui-ci à l'état phy-
» siologique) a son siége dans le corps muqueux et surtout

(1) Voy. Georges Pouchet, *Des colorations de l'épiderme*, p. 19. Paris, 1864
(2) Littré et Ch. Robin, *Dictionnaire de médecine*, article MÉLANINE.
(3) *Ibid.*, article PIGMENTATION.

» dans sa couche moyenne; mais les surfaces externe du » derme et interne de l'épiderme surtout y participent un » peu... (1) » D'une façon plus précise : « ... Dans les parties » du corps où la peau est colorée, et sur les espèces où la peau » l'est partout, la rangée des cellules polyédriques à angles » plus ou moins arrondis, qui est contiguë aux papilles, est » remplie par des granulations pigmentaires, plus ou moins, » selon l'intensité de la coloration. Le reste de la couche de Mal- » pighi est encore fortement coloré, mais la teinte va en dimi- » nuant d'intensité à mesure qu'on approche de la couche cor- » née, parce que la mélanine n'est plus à l'état de granulations » pigmentaires, mais à l'état d'imbibition dans les cellules » qu'elle colore, ainsi que leurs fines granulations propres, » comme par un phénomène de teinture (2). » La couche cornée n'est pas pigmentée, « toutefois, la couche cornée du » nègre a encore une teinte jaunâtre ou brunâtre » (3).

Si l'on veut savoir maintenant ce qu'est la mélanine en elle-même : « Les observation faites jusqu'à ce jour, répond Frey, » sur la constitution de la mélanine, doivent être accueillies » avec réserve; il est, en effet, très-difficile d'obtenir de la » mélanine pure, et, de plus, l'analyse chimique prouve qu'il y » a des différences énormes entre le pigment noir de l'œil et le » pigment pathologique (4). »

Quant à l'origine de la mélanine, on est assez d'accord, pour le pigment normal, du moins, pour l'attribuer à une modification de l'hématosine. « La matière colorante de la peau, dit Béclard, est très-analogue à celle du sang, elle paraît être sécrétée de cette humeur, et passe des vaisseaux à la surface du derme, dans le corps muqueux où elle est dans une sorte d'imbibition. Diverses phénomènes morbides portent à croire qu'elle y est sans cesse renouvelée par une déposition et une résorption

(1) J. Béclard, *Éléments d'anatomie générale*, 3e édition, § 300, p. 250.

(2) Littré et Ch. Robin, *Dictionnaire de médecine*, article Peau.

(3) Kölliker, *Éléments d'histologie humaine*, traduction de MM. Béclard et ée, p. 126.

(4) Frey, *Traité d'histologie et d'histochimie*, traduction de Spilmann, p. 60.

continuelles (1). » En étudiant certains nævi pigmentaires, on a pu constater « que le pigment s'y développe directement aux dépens des globules sanguins et de leur principe colorant » (2).

Cette théorie, qui fait dériver le pigment de l'hématosine, est acceptée presque universellement pour ce qui concerne le pigment normal de la peau, de l'œil, etc.; elle est adoptée également pour les colorations cutanées connues sous le nom de *macules* et que M. le professeur Hardy a si judicieusement divisées en deux classes : les macules par excès de coloration et les macules par décoloration (3).

Mais, lorsqu'on aborde l'histoire des accumulations pigmentaires qui constituent les mélanoses, le même accord n'existe plus parmi les auteurs, au sujet de l'origine de la mélanine. C'est ainsi que M. Virchow, en traitant des sarcomes colorés et hémorrhagiques, parle de deux pigments : l'un, *autochtone*, dont il ne saurait dire, « s'il se trouve dans un rapport quel-
» conque avec l'hématine, mais qui, en tout cas, ne procède
» pas de l'extravasat »; l'autre, « qui *provient du sang* péné-
» trant dans les cellules et se transformant ultérieurement en
» pigment... » (4). Plus loin, traitant de la dyscrasie dans les mélanoses, le même auteur s'exprime ainsi : « Les cellules étant
» considérées comme les porteurs de la mélanine, comment se
» passent les choses? Ces cellules la produisent-elles? La tirent-
» elles de quelque part? Questions difficiles à résoudre. J'ai
» déjà établi par la comparaison des analyses chimiques de la
» matière colorante qu'on ne pouvait en tirer aucune conclu-
» sion. D'un autre côté, on ne peut nier que plusieurs dérivés
» de l'hématine ne présentent une ressemblance chimique et
» morphologique avec le pigment mélanotique, et qu'on ne
» trouve véritablement dans les sarcomes des colorations réel-
» lement hémorrhagiques. Toutefois, je ne puis assurer que la
» matière colorante ordinaire de la mélanose provienne d'ex-
» travasat. Cette matière se comporte tantôt comme le pigment

(1) Béclard, *loco citato.*

(2) Kölliker, *loco citato*, p. 128.

(3) Hardy, *Leçons sur les maladies de la peau*, 2e partie, p. 2. Paris, 1863.

(4) Virchow, *Die Kraukhaften Gerchwülste*, t. II, p. 220.

» du *rete* de Malpighi, tantôt comme le stratum du tissu con-
» jonctif de l'iris et de la choroïde, tantôt comme des capsules
» surrénales. Mais nous ignorons encore si tous ces pigments
» doivent leur existence à l'activité métabolique de la cellule
» ou s'ils proviennent des humeurs qui les déposent dans les
» cellules (1). »

Enfin, après avoir discuté la comparaison des mélanoses avec d'autres colorations, le professeur de Berlin ajoute : « Néan-
» moins, tous ces faits ne fournissent pas une conclusion nette
» sur la nature des processus mélanotiques, et bien qu'on en
» fasse ressortir autant le caractère constitutionnel, on ne peut
» nier que la nature du tissu mère ne fournisse une explication
» plus claire. Le seul cas où cela ne s'applique pas, c'est la
» naissance de *tumeurs primitives mélanotiques dans le tissu*
» *graisseux* sous-cutané. Dans ce cas, on peut rappeler *que la*
» *graisse atrophiée devient fortement colorée, justement en*
» *jaune brunâtre*. Cette coloration est bien différente de celle
» qui reste après les hémorrhagies parenchymateuses qui s'éten-
» dent sans doute très-loin dans le tissu graisseux sous-cutané
» et particulièrement dans le tissu conjonctif interstitiel. Si une
» de ces deux colorations a des rapports avec la mélanose, il est
» plus naturel de penser à la première (la graisse), bien que des
» cas déjà décrits servent d'appui à la seconde hypothèse (hé-
» morrhagie). Il faut même remarquer que la coloration hémor-
» rhagique n'a pas une apparence de mélanose, elle est plus jaune,
» brune, rouillée. Dans les deux formes de mélanoses les plus
» ordinaires, celles de l'intérieur de l'œil et celles de la peau, on
» ne peut apercevoir souvent trace d'extravasation ; toutefois la
» coloration commence comme une imprégnation diffuse des
» cellules par une matière brune, jaune sale, de laquelle se
» dégagent, à un haut degré d'imprégnation, des granulations
» brunes. Mais on ne sait si cette matière colorante a pénétré la
» cellule ou non. L'apparence donne plutôt raison à la première

(1) Wirchow, *Die Krankhaften Gerchwülste*, t. II, p. 227.

Je dois à l'obligeance de mon collègue et ami J. Pochoy, la traduction des citations du livre de M. Virchow.

» hypothèse, car il n'est pas rare de voir la présence de cellules » incolores tout à fait à côté (1). »

Ainsi, dans les accumulations pigmentaires, la production pathologique de la mélanine ne saurait toujours être rapportée d'une façon plausible aux *modifications de l'hématine*. Il faudrait quelquefois aussi l'attribuer aux *changements d'état de la graisse* au milieu de laquelle elle semble prendre naissance; et même, en dehors de cette dernière condition, on ne pourrait invoquer que l'*activité métabolique* de la cellule.

Après l'énumération de ces opinions diverses, on est, je pense, suffisamment édifié sur la manière dont un certain nombre d'auteurs ont envisagé la production du pigment au sein des tissus.

Passons maintenant à l'étude des substances colorantes qui maculent la peau des phthisiques. Cette étude a été faite six fois sur le cadavre, et les résultats, en somme, ont été identiques. Toutefois, il faut établir des différences assez notables entre les pigmentations qui se localisent à la face et celles qui intéressent tous les téguments.

Premier cas. *Les colorations pigmentaires sont limitées à la face.* — L'examen microscopique a été fait quatre fois avec des résultats identiques.

Un lambeau de peau fut taillé sur les pommettes d'un cadavre : sur une coupe perpendiculaire, on trouva à l'œil nu une couche superficielle mince, marquée par un trait noir et ondulé; une couche intermédiaire, blanche, correspondant au derme, une couche profonde, cellulo-graisseuse, assez mince et paraissant plus jaune que la même couche examinée sur la peau d'un phthisique mort sans pigmentation.

Au microscope, la même coupe fraîchement enlevée est presque impossible à étudier, tellement les préparations sont masquées par les globules graisseux.

Le lambeau de peau ayant été durci par un séjour de près d'une semaine dans l'alcool, permit de pratiquer des coupes très-nettes. La couche cornée paraît jaunâtre ; le réseau de Mal-

(1) Virchow, *loco citato*, p. 277.

pighi est comme imbibé de granulations pigmentaires, noires, surtout dans la rangée des cellules verticales, qui dessinent d'une façon saillante les espaces interpapillaires ; le derme est dépourvu de granulations ; la couche cellulo-graisseuse n'en présente pas non plus, mais elle est moins blanche que de coutume. — Il n'y a pas de pigment dans le tissu des papilles, mais la matière colorante suit jusqu'au bulbe la gaîne des poils et s'enfonce profondément avec les canaux excréteurs des glandes cutanées.

Pour se rendre compte de la disposition générale du pigment, d'après le procédé de Malpighi et de Littré, un lambeau de peau assez large fut abandonné à la macération dans de l'eau distillée. Après deux jours, au moyen de pinces très-fines, il fut facile de détacher sous l'eau toute la couche cornée de l'épiderme qui s'enleva de la même façon que se sépare la cuticule épidermique des feuilles de quelques plantes abandonnées à l'action de l'eau. Le corps muqueux parut alors comme un tapis noir foncé, percé çà et là d'hiatus par lesquels passaient les poils et les canaux glandulaires. Cette couche noire, nettement délimitée, imprégnée de granulations, se séparait assez difficilement des tissus sous-jacents ; toutefois, il fut possible d'en enlever quelques lambeaux qui mirent à nu le sommet de plusieurs papilles. Un de ces lambeaux, déposé dans l'*eau chlorée*, perdit assez rapidement sa teinte foncée et devint grisâtre au bout de quelques heures ; il fallut l'exposer pendant quelques jours à un courant d'air, pour qu'il recouvrît à peu près complétement sa couleur brune. Un autre lambeau, soumis à l'action de l'*ammoniaque*, ne subit, à mon grand étonnement, qu'une liquéfaction très-incomplète en colorant légèrement le liquide. Sous l'influence de l'*acide nitrique*, la teinte brune rougit un peu, mais les granulations innombrables des cellules ne se prirent pas en masse. La *potasse concentrée* portée à l'ébullition amena une dissolution complète, se teignit en brun, mais on ne put constater aucun dégagement gazeux. Enfin, l'*acide chlorhydrique* fut sans action. Les quantités de matières colorantes étant trop faibles pour entreprendre les analyses organiques de Blumembach renouvelées par Davy, je ne pus établir dans quelles pro-

portions le carbone entrait dans la composition du pigment.

Deuxième cas. *La coloration pigmentaire a envahi toute la peau.* — Ce cas fut observé une fois.

La macération, l'eau chlorée donnèrent les mêmes résultats que dans le premier cas. Mais l'accumulation de pigment, beaucoup plus généralisée, entraîna des différences qui rendirent l'examen microscopique beaucoup plus délicat. Afin d'être sûr de ne point faire fausse route, j'eus recours à M. le docteur Léon Tripier qui, non-seulement voulut bien examiner les pièces que je lui soumis, mais eut encore l'obligeance de dessiner la planche micrographique qui accompagne ce travail.

Voici dans tous leurs détails les remarques que fit M. Léon Tripier dans l'étude des coupes de la peau du malade de l'observation X, qui, si l'on s'en souvient, présentait une coloration extraordinaire de tous les téguments externes :

« La peau, après un séjour assez long dans l'alcool, est un peu ratatinée. Sa surface externe présente une coloration brunâtre très-accusée ; on y voit une foule de poils fins, plus ou moins longs, les uns noirs, les autres pâles ; sa surface interne est blanc jaunâtre, il s'en détache un grand nombre de prolongements fibreux.

» Sur une coupe perpendiculaire, à l'œil nu, on distingue trois couches : la première, brunâtre, à 1 millimètre d'épaisseur ; la seconde, blanc nacrée, 1 demi-millimètre ; la troisième, blanc jaunâtre, environ 1 millimètre. Au niveau de cette dernière, on aperçoit çà et là de petits points noirâtres.

» Au microscope, et sur des tranches très-minces, les éléments n'apparaissent que d'une façon confuse, grâce à une innombrable quantité de gouttelettes graisseuses dont les préparations ne peuvent être complétement débarrassées, soit par le lavage simple, soit par le lavage au pinceau. En ajoutant deux ou trois gouttes d'une solution de potasse au quarantième, la préparation s'éclaircit bientôt, quoique certains points restent masqués par des masses sombres de configuration variable. C'est surtout dans les parties superficielles de la peau, au niveau de

l'épiderme et de ses dépendances (poils et glandes), qu'elles semblent accumulées. On en voit aussi dans les parties profondes, au niveau des aréoles graisseuses. Elles sont composées : 1° de *taches* plus ou moins larges, irrégulières, complétement opaques et d'un noir de charbon, d'autres fois réfringentes, brunâtres ou d'un rouge brun ; sur quelques-unes, on pouvait suivre la transition ; 2° de *granulations* plus ou moins ténues, généralement arrondies et offrant les deux espèces de colorations ; 3° de *gouttelettes graisseuses*, de dimensions très-différentes et toujours fortement teintées.

» La couche cornée de l'épiderme est à peine pigmentée, à part les larges taches qui, à proprement parler, ne lui appartiennent pas. Les cellules du réseau de Malpighi, les plus inférieures surtout, renferment presque exclusivement des granulations brunâtres. Celles-ci occupent principalement la périphérie des éléments, bien qu'aussi on en rencontre de groupées autour du noyau.

» Dans la couche papillaire du derme, on trouve des granulations noirâtres, la plupart dans les cellules, soit les taches irrégulières déjà signalées.

» Les follicules sébacés et les glandes sébacées renferment à la fois des taches noirâtres ou brunâtres, des granulations de même couleur et des gouttelettes graisseuses plus ou moins teintées.

» Quant au derme proprement dit, on aperçoit quelques taches isolées et des granulations très-fines, disséminées un peu partout.

» Dans la couche aréolaire, les taches reparaissent, assez abondantes ; enfin, il semble qu'à l'intérieur de quelques cellules graisseuses, il existe des amas et des granulations ordinairement noirâtres.

» Les vaisseaux ne contiennent pas trace de pigment dans leurs parois. Dans le canal, on voit quelques rares granulations provenant sans doute de globules sanguins.

» Par les réactions chimiques, on est arrivé aux résultats suivants : L'*ammoniaque* ne dissout ni les amas noirâtres, ni les granulations du réseau de Malpighi. La *potasse* et la

*soude* concentrées à froid, loin d'atténuer la coloration, semblent au contraire la faire ressortir davantage ; une solution de potasse dans laquelle on place exclusivement l'épiderme pigmenté, est portée à l'ébullition, l'examen microscopique ne peut plus y constater de larges taches, on ne trouve plus que des granulations brunâtres très-foncées et en quantité innombrable. L'*acide nitrique* et l'*acide chlorhydrique* ne modifient nullement les préparations pour ce qui concerne la pigmentation. L'*acide sulfurique* semble détruire une partie des granulations siégeant dans les cellules du *rete* de Malpighi, mais le plus grand nombre persistait encore après plusieurs heures. »

Il suit de ces deux études micrographiques que le pigment ne présente pas de différences essentielles en tant que pigment, dans les deux cas où il a été examiné ; mais il y a une notable différence entre la localisation, d'une part, dans le *rete* de Malpighi et la dissémination, d'autre part, des substances colorantes dans toute l'épaisseur de la peau. De côté et d'autre, les réactions chimiques sont concordantes, sauf celle de la potasse concentrée qui, chez les phthisiques atteints seulement de masque facial, dissout complétement les granulations et les attaque moins vivement chez les phthisiques à pigmentation généralisée. Mais, en somme, cette différence est de peu d'importance et n'exprime probablement que deux degrés inégaux de pigmentation ou deux phases inégalement avancées du même phénomène.

Et maintenant les longues citations du commencement de ce chapitre vont présenter un intérêt que je n'ai peut-être pas su ménager en les accumulant ; je vais comparer aux descriptions du pigment normal ou pathologique données par les auteurs, la description que j'ai faite des substances colorantes de la peau des phthisiques.

Chez les malades dont le visage seul est marqué, les caractères morphologiques du pigment diffèrent peu de ceux du pigment normal accumulé sous l'épiderme du nègre ; de part et d'autre, ce sont des granulations.

Chez les malades dont la peau tout entière est envahie, les granulations se trouvent encore, mais elles se rassemblent

souvent en amas. Dans ce cas, la pigmentation pathologique de la peau des phthisiques s'éloigne déjà de la pigmentation normale de la peau du nègre pour se rapprocher de certains caractères propres aux mélanoses.

Topographiquement, chez les phthisiques de la première catégorie, les granulations occupent la même couche cutanée, pénètrent la même rangée de cellules que chez l'homme de couleur. Chez les phthisiques de la seconde série, les granulations, avec plus d'intensité même, occupent toujours les cellules verticales du *rete*, mais elles sont répandues également dans le derme et la couche cellulo-graisseuse, ce qui démontre, je m'imagine, qu'en ce cas le pigment n'est pas dû seulement à une exagération fonctionnelle des cellules verticales qui normalement produisent du pigment, mais doit être considéré comme le résultat d'un trouble plus étendu qui intéresse ou les tissus ou les humeurs.

Si l'on compare les réactions que M. le professeur Rohin attribue à la mélanine du pigment normal avec les réactions qu'a données la matière colorante des phthisiques, on trouve de part et d'autre un ensemble des propriétés négatives, et en même temps, presque toutes les fois qu'un réactif a une action marquée d'un côté, de l'autre côté on arrive à un résultat discordant.

Si l'on compare encore les substances colorantes de la peau des phthisiques à l'hématosine qui est décomposable par les acides minéraux et à l'hématoïdine qui est rapidement dissoute par l'ammoniaque, on trouve que si le pigment normal se rapproche de l'hématine et de l'hématoïdine, le pigment anormal des phthisiques s'en éloigne par ses principales réactions. Néanmoins, nous avons vu que l'acide sulfurique détruit quelques-unes des granulations qui siégent dans le réseau de Malpighi, et l'on pourrait se demander si les granulations et les taches noirâtres ne constituent pas un premier stade dans lequel le pigment n'offre pas encore les caractères chimiques de la mélanine.

Ces réflexions faites, à quoi attribuer la production du pigment dans la peau des phthisiques? Sans parler de l'*activité*

*métabolique des cellules*, hypothèse pour ou contre laquelle je n'ai aucune raison à donner, on peut invoquer une transformation de l'hématine ou une modification du tissu graisseux.

En faveur de la transformation de l'hématine, on pourrait invoquer les raisons suivantes : La pigmentation est abondante surtout dans le réseau de Malpighi, siége du pigment normal, généralement considéré comme dérivé de l'hématine. La forme de prédilection est la granulation ainsi que pour le pigment normal, et même dans les cas où elles se présentent en masses, les matières colorantes sont encore réductibles en granulations par l'action d'une solution bouillante de potasse. Les autopsies ont montré, entre les lésions pulmonaires, des lésions très-avancées de la rate, et sans vouloir déduire de ce fait rien de précis, il ne faut pas oublier qu'à cet organe a été attribué un rôle très-important dans l'évolution des globules rouges, porteurs de la matière colorante du sang. Enfin, il est à peu près établi que la pigmentation s'observe de préférence chez des malades qui n'ont pas souffert d'accidents hémorrhagiques, c'est-à-dire chez lesquels la quantité d'hématies n'était pas diminuée par des déperditions accidentelles de fluide sanguin, tandis que les poumons devenaient de plus en plus incapables de révivifier le sang en le dépouillant de son acide carbonique. On se rappellera du reste combien le masque des phthisiques ressemble au masque des femmes enceintes, qui, lui aussi, est la conséquence de troubles apportés à une hémorrhagie critique, la menstruation.

D'autre part, un grand nombre de conditions militent pour rendre admissible la production du pigment par une modification de la graisse. M. Léon Tripier, à la suite de l'étude micrographique rapportée plus haut, s'exprime ainsi : « Le pigment » provient-il exclusivement de la graisse transformée? Bien » que, dans ce cas (obs. X), la question ne puisse être entière- » ment résolue, nous dirons que le sang ne semble jouer aucun » rôle, au moins directement. En effet, rien du côté des vais- » seaux et pas trace d'épanchements anciens ou récents. Le » pigment est accumulé surtout dans les points où il existe de » la graisse; celle-ci offre une coloration jaune brun, noirâtre,

» avec formation de particules libres ou agglomérées qui ont » une teinte plus accusée et qui probablement cheminent par » l'intermédiaire des vaisseaux séreux jusque dans l'épiderme » et ses dépendances, pour se localiser ensuite dans les éléments » qui contiennent normalement du pigment. » Ajoutons qu'il semble exister une gradation progressive entre la teinte jaunâtre de la couche cellulo-graisseuse, les gouttelettes brunes, les amas bruns noirâtres et enfin les granulations noires.

On le voit, les arguments ne manquent pas aux deux opinions; mais quels sont les plus valables? C'est ce qu'il est impossible de décider tant qu'on n'aura pas de données plus précises sur les pigments tant normaux que pathologiques.

Avant de terminer ce travail, je relaterai une observation remarquable recueillie par M. Niezskowski, externe des hôpitaux, dans le service de M. Féréol, à l'hôpital Saint-Louis, et publiée dans la *Gazette des hôpitaux* du 2-5 novembre 1867.

Obs. XXIX. — *Adénie. Mort. Infarctus de la rate et hypertrophie du système ganglionnaire. Coloration bronzée de la peau sans lésions des capsules surrénales.*

André I..., 39 ans, chapelier, entre à l'hôpital Saint-Louis, salle Napoléon, n° 56, le 15 juin 1867.

Rien chez les ascendants, bonne santé antérieure, pas de symptômes de scrofule dans sa jeunesse, pas de syphilis. Il y a onze mois, apparition de tumeurs au côté droit du cou. Au mois d'avril dernier, diarrhée avec perte des forces ; impossibilité de travailler et misère profonde.

Au côté droit du cou, tumeur lobulée, indolente, molle, allongée, étendue de l'apophyse mastoïde à la clavicule, sans adhérence ni coloration rouge ou violacée de la peau. Ganglions très-peu tuméfiés au côté gauche du cou et aux aines ; rien aux aisselles.

Anémie témoignée par la pâleur des muqueuses et du tégument externe. Cependant la pâleur de la peau est en partie masquée par une teinte brune, enfumée, générale, mais plus marquée à la figure, sur le dos des mains, sur la partie inférieure de l'abdomen et sur les pieds. On distingue sur le fond de cette nuance bronzée, à certaines places, et particulièrement sur la face et la partie supérieure du tronc, des taches d'un brun foncé, petites, arrondies, et rappelant certaines variétés de lentigo ou de nævi. La peau se desquame en très-fines écailles un peu

partout, mais principalement sur l'abdomen. *La muqueuse buccale ne présente pas de pigmentation morbide.*

Pas de trouble cérébral, mais réponses lentes, intelligence un peu obtuse ; tristesse, langueur, abattement. Un peu de fièvre ; peau chaude et sèche, pouls à 100.

Langue blanchâtre, bouche amère, appétit médiocre, pas de vomissements. Six à huit selles diarrhéiques, aqueuses, noirâtres, par jour. Ventre douloureux à la pression, urines normales.

Pas de dyspnée notable, mais toux sèche et fréquente, surtout la nuit, depuis trois mois. *Il n'y a jamais eu d'hémoptysies.*

L'examen de la poitrine trouve du côté gauche les traces d'une pleurésie ancienne ; à droite, il y a respiration rude et craquements en haut. Au cœur, bruit de souffle à la base et au premier temps ; bruit de souffle à double courant dans les vaisseaux du cou.

Aucune médication ne peut arrêter la diarrhée ; bientôt survint un œdème généralisé, sans albumine dans les urines ; l'anémie se prononça de plus en plus, et, au contraire, la teinte bronzée sembla perdre beaucoup de sa coloration, soit qu'elle en perdît en réalité, soit que les progrès de l'anémie fussent la véritable explication de cette apparence.

Le 30 juillet, veille de la mort, le sang du malade fut examiné au microscope ; nous n'y trouvâmes pas d'augmentation notable du chiffre des globules blancs.... ; les globules rouges paraissaient rares : comparés au sang normal, ils étaient moins bien empilés et paraissaient s'altérer, se franger sur leurs bords un peu plus rapidement.

Mort le 31 juillet après quatre heures d'agonie.

*Autopsie :* Énormes masses ganglionnaires du côté droit du cou, sous le muscle sterno-mastoïdien, autour des bronches, de la trachée et de l'aorte, autour du pancréas, du tronc cœliaque, dans l'épaisseur du mésentère ; les deux masses principales sont celles du cou et celles qui entourent le tronc cœliaque ; quelques ganglions dépassent le volume d'un œuf de pigeon et s'approchent de celui d'un petit œuf de poule. Ceux du cou sont d'un blanc jaunâtre un peu rosé ; ceux du pancréas et de l'abdomen sont un peu gris ; ceux qui avoisinent les bronches sont très-chargés de matière noire. Un d'entre eux était transformé en matière crayeuse, dure comme de la pierre, il reposait directement sur la trachée, près de la bifurcation des bronches dont le calibre n'était pas diminué ni le tissu entamé. Sauf ces altérations, la texture ganglionnaire paraissait normale.

La *rate* était hypertrophiée ; son parenchyme était très-altéré, d'une dureté générale très-grande avec des bosselures et inégalités mamelonnées ; à la coupe, on voyait au milieu d'un tissu rouge très-ferme et

rappelant la consistance du foie, une foule de dépôts d'un blanc jaunâtre, ayant tout à fait l'aspect et la consistance des ganglions cervicaux; les noyaux variaient de la grosseur d'un grain de chènevis à celle d'un gros pois et même un peu plus.

Le *foie* était un peu gros, rempli d'un sang noir et fluide, son tissu était un peu ramolli ; à sa face convexe, on voyait dans le voisinage du grand ligament coronaire quelques tractus fibreux...; mais pas de noyaux blanchâtres.

Reins un peu gros...

*Les capsules surrénales étaient parfaitement saines.*

Épaississement noirâtre de la muqueuse stomacale.

Muqueuse du tube digestif pâle et anémiée, sans ulcérations, sans lésions des plaques de Peyer ni des follicules.

Cœur pâle et mou.

Il y avait *aux poumons*, des deux côtés, d'assez nombreuses adhérences pleurales; le lobe supérieur du côté gauche était uni au lobe inférieur par un tissu feutré assez dense et infiltré de sérosité gélatiniforme. Les poumons étaient, du reste, crépitants, mous, assez chargés de matière pigmentaire aux sommets et en arrière, et assez fortement œdématiés; on n'y trouva, après d'attentives et minutieuses recherches, qu'un tout petit noyau au centre du lobe supérieur droit, ayant tout à fait l'aspect d'un groupe de tubercules gris.

Les ganglions hypertrophiés, examinés au microscope, n'ont montré rien autre chose que de très-petites cellules granuleuses, analogues à des noyaux d'épithélium. Les infarctus de la rate présentaient absolument le même aspect.

Si l'on rapproche cette observation d'adénie lymphatique, accompagnée de coloration bronzée, de certaines observations de phthisie pulmonaire avec pigmentation cutanée, et surtout si l'on compare les détails nécroscopiques donnés par M. Féréol aux trois autopsies de phthisiques pigmentés que j'ai relatées, on trouve de singuliers points de contact. Abstraction faite de l'état des poumons, les lésions les plus remarquables sont identiques : chez les trois phthisiques et le malade de M. Féréol, on a rencontré une altération générale et profonde du système lymphatique ganglionnaire, des lésions organiques tranchées de la rate et en même temps l'intégrité parfaite des capsules surrénales; et cette trilogie anatomo-pathologique, chez le malade atteint d'adénie comme chez les trois phthisiques, a été accom-

pagnée de pigmentation de la peau. De telles coïncidences ne méritent-elles pas d'être notées avec soin?

Après avoir commenté son observation, établi d'une façon certaine le diagnostic d'adénie lymphatique, et repoussé toute idée de rapporter, dans ce cas, la coloration bronzée à une maladie d'Addison sans lésions des capsules, M. Féréol continue en ces termes :

« Maintenant, si la lésion surrénale est, dans certains cas, la » cause d'une pigmentation anormale de la peau et des mu- » queuses, ne peut-il pas se faire que l'hypertrophie des gan- » glions abdominaux ait aussi, dans certains cas, le même » résultat? Dans son récent article sur la maladie bronzée » (*Dictionnaire de médecine et de chirurgie pratiques*, t. V), » le docteur Jaccoud soutenait à cet égard une théorie déjà » avancée par M. Martineau, théorie hardie à coup sûr, mais au » moins ingénieuse. Dans cette théorie, ce serait l'excitation du » système vaso-moteur, dont les capsules surrénales sont une » dépendance importante, qui produirait l'hypérémie pigmen- » taire ; à l'appui, M. Jaccoud rappelle certains faits très-connus » et qui prouvent l'influence du système nerveux sur la pro- » duction ou la diminution du pigment cutané : ainsi, la colora- » tion brune de la peau dans les prurigos invétérés, et, au con- » traire, sa décoloration sur le trajet d'un rameau nerveux » anesthésié, etc.

» Or, dans l'observation qui précède, ne trouvons-nous pas » des circonstances qui peuvent se prêter à l'explication de » MM. Jaccoud et Martineau? Le plexus solaire était entouré, » pressé de tous côtés par une masse ganglionnaire dont le vo- » lume, égal à celui de la tumeur du cou, dépassait celui des » deux poings d'un adulte; il est difficile de croire qu'un pareil » voisinage n'ait eu aucun retentissement sur un centre nerveux » aussi important... »

Les mêmes motifs ne pourraient-ils pas être invoqués pour le cas du malade Rousset, où l'autopsie démontre une hypertrophie de tout le système lymphatique abdominal? pour celui d'André Gardien, où l'on trouve d'énormes masses caséeuses à la place des ganglions mésentériques? pour celui d'Ambroise

Louit, où, malgré que l'autopsie soit incomplète, le fait n'en est pas moins le même, puisque la main, plongée dans l'abdomen au niveau de l'estomac, retira un paquet de ganglions hypertrophiés? Ces trois nécropsies, bien qu'elles n'aient pas été pratiquées à ce point de vue, ne peuvent-elles point, comme l'observation de M. Féréol, être considérées comme une contribution aux idées de M. Jaccoud? La réponse, quelle qu'elle soit, ne se ferait peut-être pas attendre longtemps, si désormais l'attention, une fois éveillée sur les pigmentations cutanées des phthisiques, on perdait l'habitude de les laisser passer inaperçues.

## CONCLUSIONS.

Avec toute la réserve indispensable sur une question encore aussi obscure, je tirerai de ce travail les conclusions suivantes :

1° Les phthisiques sont assez souvent atteints de pigmentations cutanées qui, surtout à la face, rappellent le masque des femmes enceintes.

2° Ces pigmentations peuvent être distinguées du lentigo, du hâle, de la nigritie, des pigmentations déterminées par les épispastiques, du vitiligo, des crasses parasitaires. Le diagnostic différentiel avec le masque des femmes enceintes est moins facile lorsque la pigmentation se borne à la face; le diagnostic avec la maladie d'Addison est épineux lorsque la pigmentation des phthisiques se généralise à toute la peau.

3° Parmi les circonstances concomitantes, la plus frappante est l'absence souvent constatée d'accidents hémorrhagiques chez les phthisiques atteints de pigmentation.

4° La sécrétion des urines et des sueurs, la menstruation, la température du corps et l'état du pouls ne présentent que des particularités secondaires.

5° Le sang, examiné à une époque qu'on peut juger éloignée de la mort, a paru à peu près physiologique chez les malades atteints de pigmentation; au contraire, chez les phthisiques sans colorations anormales et ayant eu des hémorrhagies, il semblait avoir un excès de globules blancs, en même temps que pâlissaient les globules rouges.

6° L'autopsie tend à démontrer l'intégrité des capsules surrénales dans le cas de pigmentations chez les phthisiques, tandis que la rate et les ganglions lymphatiques sont souvent malades. Les thromboses sont plus fréquentes que dans la phthisie ordinaire.

7° La coloration anormale de la face n'est pas due à la présence de quelque parasite.

8° L'examen microscopique de la peau démontre, dans les colorations qui se bornent au visage, une accumulation de granulations pigmentaires qui ne dépasse pas le réseau de Malpighi. Dans les cas de colorations un peu plus étendues, on trouve quelquefois les mêmes granulations dans les parties superficielles des papilles; mais, lorsque la pigmentation se généralise dans toute l'épaisseur de la peau, ces granulations se montrent et quelquefois se rassemblent en amas.

9° Sur la nature de ce pigment, deux théories peuvent être soutenues avec des preuves : on peut le considérer comme pigment *graisseux*, ou comme pigment provenant de la décomposition de l'*hématine*.

---




*Coupe un peu oblique de la peau des joues.*

## EXPLICATION DE LA PLANCHE.

A. Couche épidermique légèrement assombrie.

B. Réseau de Malpighi chargé de granulations et d'amas pigmentaires.

C. Poils coupés obliquement.

D. Derme semé de granulations pigmentaires et de gouttelettes brunâtres.

E. Glandes cutanées remplies d'amas pigmentaires très-noirs et de gouttelettes d'un jaune brun.

F. Couche cellulo-graisseuse où se trouvent encore des amas et des gouttelettes.

G. Coupe des vaisseaux dont les tuniques sont normales.

Paris. — Imprimerie de E. Martinet, rue Mignon, .